

MENGENAL LEBIH DALAM RETINOPATI DIABETIK

by Dr Habibah Muhiddin

FILE	BUKU_MENGENAL_LEBIH_DALAM_RETINOPATI_DIABETIK.PDF (1.45M)		
TIME SUBMITTED	24-FEB-2021 07:57AM (UTC+0700)	WORD COUNT	8132
SUBMISSION ID	1516595492	CHARACTER COUNT	53204

**MENGENAL LEBIH DALAM
RETINOPATI DIABETIK**

MENGENAL LEBIH DALAM RETINOPATI DIABETIK

Penulis

Dyah Ayu Windy A.P

Habibah S. Muhiddin

Budu

Andi Muhammad Ichsan

Editor:

Noro Waspodo

Ahmad Amalius Ashraf

Ririn Nislawati

Cetakan Pertama 2017

ISBN : 9786022692508

Desai cover & layout isi:

Halaman Moeka Publishing

Penerbit:

Halaman Moeka Publishing

Alamat Penerbit:

Jalan Manggis IV no.2, Tanjung Duren Selatan, Grogol

Petamburan, Jakarta Pusat

Hak Cipta © Dyah Ayu Windy AP. All rights reserved. Hak Cipta dilindungi Undang-Undang

KATA PENGANTAR

Puji syukur kehadirat Allah SWT atas limpahan rahmat dan karunia-Nya sehingga Buku “Menenal Lebih Dalam Retinopati Diabetik” telah dapat diselesaikan. Buku ini diharapkan mampu menjadi bahan acuan dalam memahami mekanisme terjadinya retinopati diabetik secara lebih terperinci sehingga mampu menjadi pengantar dalam mendiagnosis dan penatalaksanaan retinopati diabetik secara lebih komprehensif.

Ucapan terima kasih juga saya ucapkan kepada Tim Penyusun dan pihak-pihak yang membantu terselesainya buku ini. Semoga amalnya di terima Allah sebagai amal jariyah dan buku ini dapat bermanfaat dalam dunia pendidikan.

Demikian sedikit kata sambutan dan pengantar untuk para pembaca. Kami mengharapkan adanya saran dan kritik yang membangun, sehingga kami dapat menjadi semakin baik.

Makassar, November 2017

Dr. dr. Noro Waspodo, Sp.M
Ketua Departemen IK Mata FK Unhas

DAFTAR ISI

Kata Pengantar	i
Daftar Isi.....	ii
I. Pendahuluan	1
II. Anatomi dan Fisiologi	2
II.1. Lapisan retina.....	2
II.2. Vaskularisasi Retina.....	4
II.3. Neovascular Unit	6
II.4. Aurotegulasi Retina	7
II.5. Blod Retina Barrier	9
III. Retinopati Diabetik.....	13
III.1. Epidemiologi.....	13
III.2 Patogenesis.....	15
III.3. Dislipidemia dan Retinopati Diabetik.....	27
III.4 Klasifikasi Retinopati Diabetik.....	27
III.5. Penatalaksanaan.....	39
III.6. Komplikasi.....	50
III.7. Rekomendasi Pemeriksaan Mata Awal dan Lanjutan pada Pasien Diabetes Melitus	51
Daftar Pustaka	54

BAB I PENDAHULUAN

Retinopati Diabetik (RD) merupakan komplikasi mikrovaskuler mayor dari Diabetes Mellitus (DM). Retinopati diabetik merupakan penyebab kebutaan utama di dunia pada usia produktif (20-60 tahun).^{1,2} World Health Organization (WHO) memperkirakan 4,8% dari 37 juta kasus kebutaan di seluruh dunia disebabkan oleh retinopati diabetik (WHO, 2006) (3).

Lamanya menderita DM berhubungan dengan risiko mengalami retinopati diabetik. Menurut WHO sekitar lebih dari 75% pasien dengan DM selama 20 tahun atau lebih akan mengalami komplikasi berupa retinopati diabetik dan dengan meningkatnya angka harapan hidup maka angka kejadian retinopati diabetik juga akan meningkat (WHO, 2006) (3). Faktor risiko lainnya adalah kontrol glikemik yang buruk, hipertensi, ketergantungan pada insulin, proteinuria, nefropati, dan hiperlipidemia.

Hiperglikemia kronik mengawali perubahan patologis pada retinopati diabetikum dan terjadi melalui beberapa jalur. Pertama, hiperglikemia memicu terbentuknya *reactive oxygen intermediated* (ROIs) dan *advanced glycation endproducts* (AGEs). ROIs dan AGEs merusak perisit dan endotel pembuluh darah serta merangsang pelepasan faktor vasoaktif seperti *nitric oxide* (NO), prostasiklin, *insulin-like growth factor-1* (IGF-1), dan endotelin yang akan memperparah kerusakan (Sitompul, 2011) (4).

1

Beberapa perubahan biokimia memodulasi patogenesis dari retinopati diabetikum melalui efek metabolisme selular, *signalling*, dan *growth factors*. Faktor-faktor yang juga berhubungan dengan patogenesis ini adalah akumulasi sorbitol, *advanced glycation end-products* (AGE), stress oksidatif, aktivasi protein C kinase, inflamasi, regulasi sistem renin angiotensin dan *vascular endothelial growth factor* (VEGF) (Cheung *et al*, 2010) (5).

Retinopati diabetik berhubungan dengan kelainan struktur berikut: penebalan membran basemen, hilangnya perisit, mikroaneurisma, *intraretinal microvascular abnormalities*, edema makula diabetik, dan neovaskularisasi pre-retina yang merupakan proses-proses yang dapat menyebabkan kebutaan melalui perdarahan dan ablasio retina.⁶

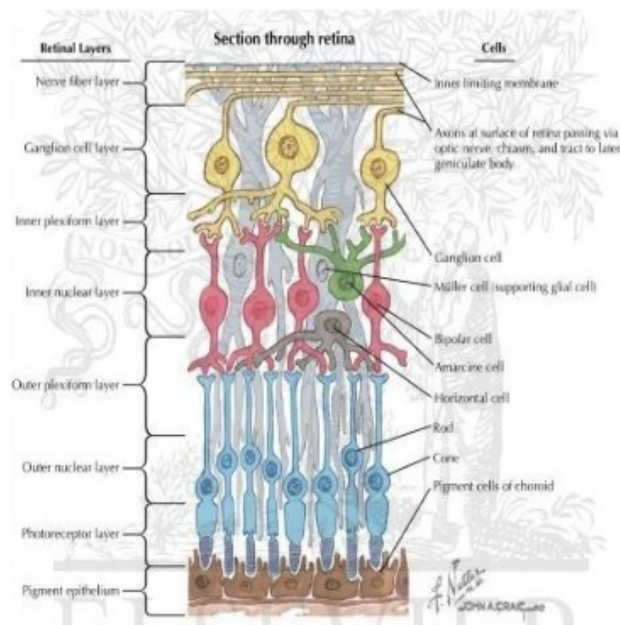
Buku ini akan membahas mengenai retinopati diabetik mulai dari segi anatomi retina, epidemiologi, patofisiologi, klasifikasi hingga penatalaksanaan secara lengkap, sehingga pembaca dapat memahami lebih dalam mengenai retinopati diabetik.

BAB II

ANATOMI DAN FISILOGI RETINA

II.1. Lapisan Retina

Retina merupakan jaringan transparan yang melekat pada $\frac{3}{4}$ dinding posterior bola mata. Retina melebar dari makula di posterior hingga pada sekitar 5 mm dari ekuator anterior yakni *ora serrata* dimana jaringan retina menyatu dengan epitel tak berpigmen dari pars plana korpus siliaris. Jaringan retina melekat longgar dengan lapisan RPE dibawahnya dan dapat dengan mudah dipisahkan pada specimen postmortem. Retina melekat kuat pada daerah diskus optikus dan ora serrata. Retina juga melekat pada *vitreous base*.¹



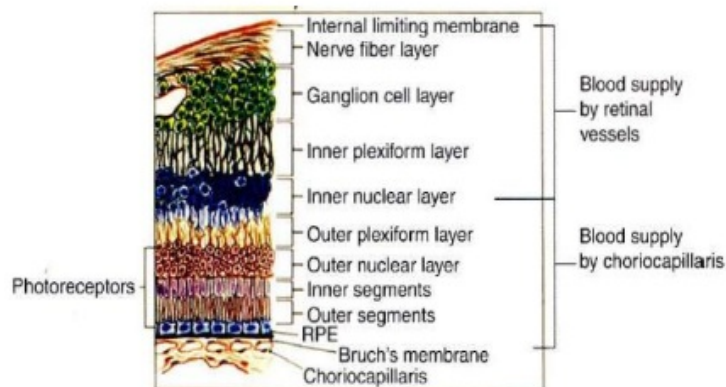
Gambar 1. Penampang Histologi Retina (Kepustakaan 7)

Pada potongan melintang, lapisan–lapisan dari luar ke dalam retina terdiri atas :¹

1. RPE dan lamina basalisnya
2. Segmen luar dan dalam rods dan cones
3. Membran Limitans externa
4. Lapisan inti luar (nuclei fotoreceptors)
5. Lapisan plexiform luar
6. Lapisan inti dalam
7. Lapisan plexiform dalam
8. Lapisan sel ganglion
9. Lapisan serat saraf (sel axon dan ganglion)
10. Membran limitan interna

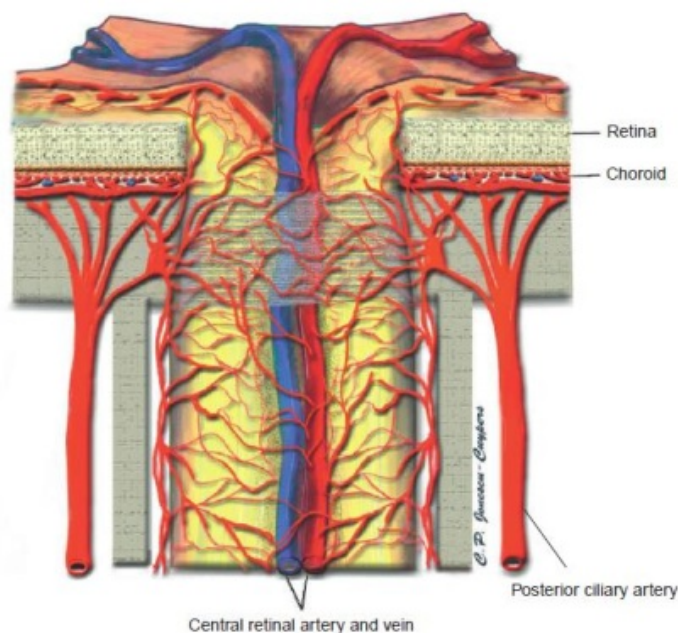
II.2. Vaskularisasi Retina

Pembuluh darah retina berasal dari dua sumber, yaitu kapiler koroid yang menyuplai 1/3 bagian luar termasuk sel rod dan cone, RPE dan lapisan inti luar. Sedangkan arteri retina sentralis menyuplai 2/3 bagian dalam sampai dengan tepi dalam lapisan inti dalam.



Gambar 2. Skema suplai darah retina (Kepustakaan 9)

Arteri retina sentralis merupakan cabang pertama arteri oftalmika dengan diameter 0,3 mm dan berjalan menuju lapisan dura dari saraf optik dan memasuki bagian inferior dan medial saraf optik sekitar 12 mm di posterior bola mata. Arteri retina sentralis terbagi menjadi cabang superior dan inferior. Setelah beberapa millimeter, cabang ini terbagi menjadi cabang superior dan inferior nasal dan temporal. Cabang dari arteri dan vena retina sentralis muncul dari bagian tengah diskus optikus, biasanya ke arah nasal. Tidak terdapat overlap dan anastomosis pada semua pembuluh darah di semua kuadran. Cabang nasal berjalan ke ora serrata. Sementara cabang temporal melengkung diatas dan di daerah fovea sentralis.⁷

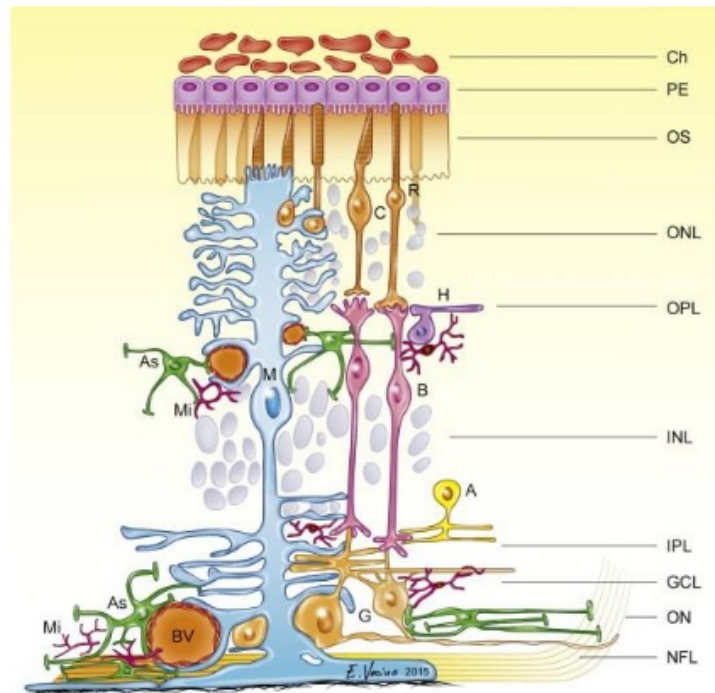


Gambar 3. Penampang vaskularisasi retina (Kepustakaan 9)

II.3. Neurovascular Unit

Pada kondisi normal, sel-sel endotel pembuluh darah dan perisit, astrosit, sel-sel muller dan neuron-neuron saling berhubungan satu sama lain untuk menciptakan suatu *blood-retinal barrier* untuk mengontrol aliran nutrisi ke lapisan saraf retina sehingga tercipta keseimbangan energi, untuk menjaga lingkungan ionik yang stabil, untuk meregulasi transmisi sinaptik, dan untuk menyediakan respons adaptif dengan lingkungan untuk melihat.⁸

Arsitektur retina memberikan karakteristik unik untuk unit neurovaskular. *Inner retina* memiliki kapiler-kapiler pada sel-sel ganglion dan lapisan inti dalam. Unit neurovaskuler termasuk astrosit dan sel muller, dan amakrin dan ganglion saraf berdampingan dengan segmen mikrovaskuler yang menghantarkan oksigen dan nutrisi. Hubungan unit neurovaskuler ini terlihat pada autoregulasi dari aliran darah retina oleh kadar metabolit lokal (kadar laktat dan tekanan oksigen parsial oksigen dan karbondioksida) dan sel-sel glia. Pada *outer retina* terdapat neuron fotoreseptor dan sel muller yang berpasangan secara metabolik untuk mengatur adanya impulse elektrokimia sebagai respon dari stimulus cahaya, dengan difusi oksigen dan nutrisi dari pembuluh darah koroid melalui RPE.⁸



Gambar 4. *Neurovascular Unit Retina* (Kepustakaan 9)

II.4. Autoregulasi Retina

Autoregulasi merupakan kemampuan intrinsik suatu sistem untuk mempertahankan aliran darah yang konstan dari perubahan tekanan perfusi dan parameter vaskuler lokal. Kontrol intrinsik aliran darah ini melibatkan sekresi bahan-bahan kimia dari sel-sel saat terjadi perubahan pada pembuluh darah. *Retinal blood flow* pada mata yang normal akan selalu normal meskipun terdapat fluktuasi pada tekanan darah sistemik maupun tekanan intraokuler.^{1,9}

Sirkulasi retina merupakan suatu *low-flow, constant rate system* yang menyuplai jaringan yang sangat aktif metabolik. Retina dan papil nervus optik tidak memiliki inervasi autonom langsung. Meskipun keduanya memiliki reseptor adrenergik dan

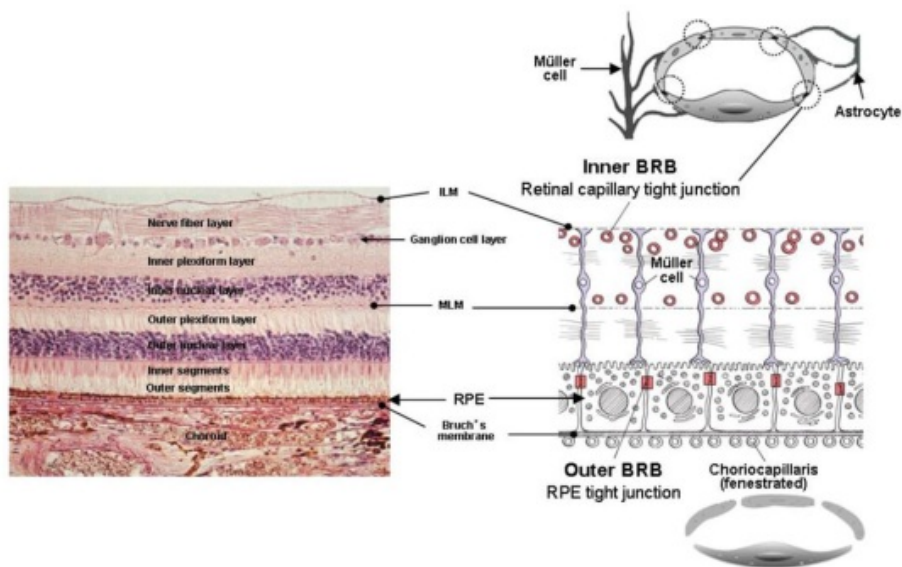
kolinergik, tetapi peranannya masih belum jelas. Jadi, sirkulasi retina diatur oleh fungsi autoregulasi lokal. Pembuluh-pembuluh darah retina sangat dipengaruhi oleh sel-sel endotel yang melepaskan molekul vasoaktif. Molekul vasoaktif ini memediasi autoregulasi vaskuler retina. Molekul vasoaktif yang terpenting adalah *nitric oxide (NO)* yang memicu vasodilatasi dan *endothelin-1* yang memicu vasokonstriksi. NO diproduksi dari oksidasi L-arginine oleh sintesis *endothelial-derived nitric oxide*. NO berdifusi ke perisit terdekat dan otot polos, dimana NO mengaktifasi guanyl cyclase, sehingga terjadi peningkatan cGMP dan vasodilatasi. Endothelin merupakan suatu agen vasokonstriksi paling kuat, berikatan pada reseptor-reseptor di perisit dan otot polos dan mengaktifasi keduanya.⁹

Sirkulasi koroid dikendalikan secara ekstrinsik melalui perubahan hormonal dan stimulasi dari sistem saraf otonom. Sirkulasi koroid merupakan *high-flow, variable-rate system* yang diatur oleh sistem saraf otonom. Lapisan terluar merupakan pembuluh-pembuluh darah besar yang memiliki endotel *non-fenestrated*. Sementara lapisan terdalamnya merupakan pembuluh-pembuluh kecil yang membentuk suatu anyaman *fenestrated capillaries*.^{1,9}

Mekanisme autoregulasi sebagian besar dikendalikan oleh aktivitas sel neural dan glial, yang disebut *neurovascular unit*. Hal ini disebabkan oleh adanya *blood-retinal barrier* yang menyebabkan hormon hanya dapat memberi sedikit pengaruh pada intraretina, hal ini tidak berlaku pada pembuluh darah koroid yang berfenestra, yang memungkinkan hormon dapat lolos ke perisit dan otot polos endotel.⁹

II. 5. Blood Retinal Barrier

Retina memiliki suatu barier fungsional yang disebut *Blood Retinal Barrier (BRB)*. Retina menerima suplai darah dari pembuluh darah retina dan pembuluh darah koroid. BRB berfungsi sebagai *barrier* pemisah selektif antara struktur retina dengan sirkulasi darah, dan juga untuk mempertahankan kondisi lingkungan yang khusus bagi neural tight junction. Adanya BRB bukanlah merupakan penghalang pertukaran molekul dari sirkulasi ke retina atau sebaliknya, namun hanya berfungsi sebagai mekanisme selektif, sehingga retina dapat mengatur kondisi lingkungannya sebagai respon terhadap kebutuhan metabolisme. Secara khusus, retina harus mampu mengatur keseimbangan osmotik, konsentrasi ion dan nutrisi, termasuk glukosa, lemak dan sel-sel imun yang bersirkulasi.⁹



Gambar 5. *Blood Retinal Barrier* (Kepustakaan 9)

Integritas BRB telah dikenali sebagai komponen penting dalam mempertahankan fungsi visual normal dan gangguan

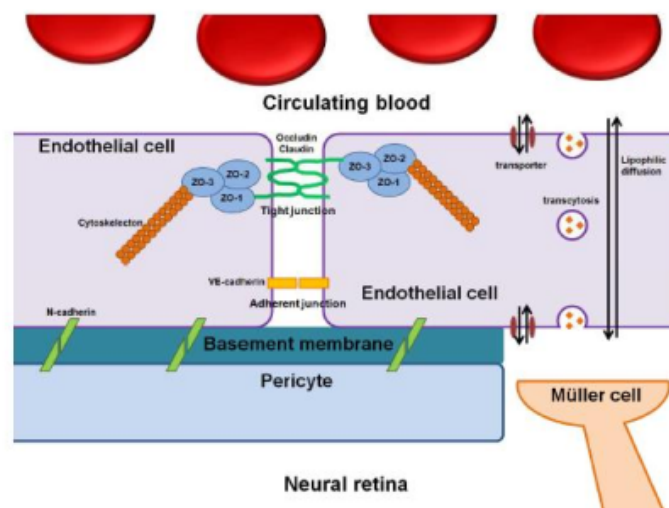
pada BRB ini dapat memberikan manifestasi pada berbagai penyakit, seperti *macular edema*, sebagai akibat kebocoran cairan albumin dan protein, dengan akibat akumulasi eksudat intraretina. Terdapat dua komponen pembentuk *blood retinal barrier (BRB)*, yakni *inner blood retinal barrier* dan *outer blood retinal barrier*. *Inner BRB* merupakan suatu *tight junction* antara endotel vaskuler retina, sementara *outer BRB* merupakan suatu *tight junction* antara *retinal pigment epithelium*. Diantara kedua BRB ini, *inner BRB* yang berperan dalam patogenesis retinopati diabetik.^{1,9}

II. 5. 1. Inner Blood Retinal Barrier

Inner BRB tersusun atas komponen seluler termasuk sel-sel endotel, perisit dan sel muller. Kapiler retina terdiri atas endotel yang tidak berfenestra dengan membran basemen yang bersambung. Endotel vaskuler retina membentuk suatu hubungan homositik dengan sel-sel yang melekat melalui *tight junction* dan *adherent junction*. *VE-cadherin* merupakan molekul mayor yang terlibat dalam kompleks *adherent junction* antara sel-sel endotel. Sel endotel kapiler retina berperan sebagai barier selektif dalam pertukaran molekul antara retina dan sirkulasi darah. Selain itu, aktivitas ezimatik endotel juga berkontribusi dalam fungsi barier ini melalui pengaturan metabolisme substansi dari sirkulasi darah ke retina dan sebaliknya.¹⁰

Perisit melapisi endotel mikrovaskuler retina dan saling berbagi membran basemen dengan sel-sel endotel. Perisit dihubungkan dengan sel-sel endotel melalui *N-cadherin mediated adherent junction* dan berkomunikasi dengan sel-sel

endotel melalui mediator-mediator seperti *transforming growth factor- β* (TGF- β), *platelet-derived growth factor-B* (PDGF-B), angiopoietins, dan sphingosine-1-phosphate (S1P). Dewasa ini, perisit dianggap sebagai pemeran utama dalam perkembangan dan mempertahankan fungsi BRB. Berdasarkan penelitian-penelitian terkini, adanya perisit memegang peranan penting dalam integritas sel-sel endotel dan sel-sel muller. Sinyal reseptor TGF- β antara perisit dan sel endotel memegang peranan penting dalam meningkatkan fungsi BRB.¹⁰



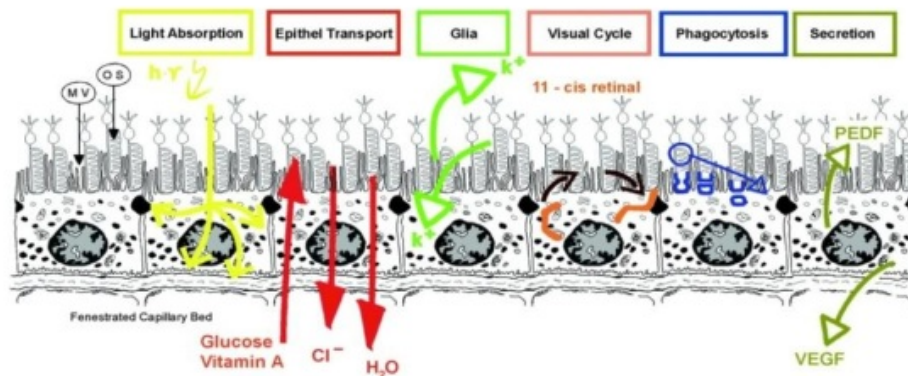
Gambar 6. Skema *inner blood-retinal barrier* (Kepustakaan 10)

Sel Muller merupakan sel glial retina yang membentuk unit neurovaskuler dengan sel endotel dan neuron untuk meregulasi sirkulasi retina dan dalam fungsi BRB. Substansi *src-suppressed C kinase* (S sc CKS) yang diproduksi sel muller meregulasi integritas barrier melalui regulasi kadar VEGF (mediator paten untuk permeabilitas vaskuler) dan angiopoietin-1 (terlibat dalam maturasi vaskuler dan barirogenesis).¹⁰

Pertukaran molekul melalui *inner BRB* terjadi melalui jalur paraseluler dan jalur transseluler. Jalur paraseluler dibatasi oleh *tight junction* dan pertukaran substansi terjadi berdasarkan gradien konsentrasi. Jalur transseluler melibatkan difusi molekul lipofilik, *carrier mediated transport* dan transitisos.¹⁰

II. 5. 2. Outer Blood Retinal Barrier

Sebagaimana telah dijelaskan sebelumnya, salah satu fungsi RPE adalah membentuk komponen *outer blood-retinal barrier* dan berfungsi dalam berbagai proses yang penting dalam mempertahankan penglihatan. Salah satu fungsi lapisan ini adalah mengatur komposisi dan volume elektrolit dari ruang subretina. Fungsi ini didukung oleh adanya regulasi transepithelial dari koroid ke dalam lapisan subretinal yang difasilitasi oleh pergerakan air.¹¹



Gambar 7. Skema Fungsi RPE (Kepustakaan 11)

BAB III

RETINOPATI DIABETIK

III.1. Epidemiologi

Diabetes melitus merupakan masalah kesehatan mayor yang berkembang di seluruh dunia. Pada tahun 2000, 171 juta orang (2.4% dari populasi dunia) diperkirakan menderita diabetes melitus. Prevalensinya diperkirakan meningkat menjadi 4.4% pada tahun 2030.²

Retinopati Diabetik (RD) merupakan komplikasi mikrovaskuler mayor dari Diabetes Mellitus (DM) dan merupakan suatu penyakit yang progresif. Prevalensi dari semua tipe retinopati diabetik pada populasi diabetik meningkat seiring durasi diabetes melitus dan usia pasien. Retinopati diabetik jarang terjadi pada anak-anak usia di bawah 10 tahun. Resiko perkembangan retinopati diabetik meningkat setelah pubertas.^{1,2}

Wisconsin Epidemiologic Study of Diabetic Retinopathy (WESDR) merupakan suatu penelitian epidemiologik yang mengikuti progresi retinopati diabetik yang melaporkan temuan epidemiologik yang penting, termasuk durasi diabetes melitus yang berhubungan langsung dengan peningkatan prevalensi retinopati diabetik pada DM tipe 1 dan tipe 2. Setelah 20 tahun menderita DM, hampir 99% pasien dengan DM tipe 1 dan 60% pasien DM tipe 2 menderita retinopati diabetik, dan 3.6% pasien dengan onset yang lebih muda (usia < 30 tahun saat diagnosa DM tipe 2) dan 1.6% pasien dengan onset yang lebih tua (usia > 30 tahun saat diagnosis DM tipe 2) dinyatakan buta. Retinopati diabetik penyebab kebutaan pada 86% pasien onset yang lebih

muda dan 36% pasien onset yang lebih tua.¹ Akan tetapi data WESDR ini hanya mencakup populasi kulit putih Eropa utara dan tidak mewakili grup ras lain. *The National Health and Nutrition Examination Survey III* untuk DM Tipe 2 menunjukkan frekuensi retinopati diabetik pada pasien di atas 40 tahun lebih tinggi di antara ras kulit hitam non-Hispanic (27%) dan Amerika-Meksiko (33%) dibandingkan ras kulit putih non-hispanic (18%).¹

Prevalensi DM di Indonesia berdasarkan wawancara tahun 2013 adalah 2,1 persen, lebih tinggi dibanding tahun 2007 (1,1%). Dua provinsi, yaitu Papua Barat dan Nusa Tenggara Barat terlihat ada kecenderungan menurun, 31 provinsi lainnya menunjukkan kenaikan prevalensi DM yang cukup berarti seperti Maluku (0,5% menjadi 2,1%), Sulawesi Selatan (0,8% menjadi 3,4%), dan Nusa Tenggara Timur (1,2% menjadi 3,3%). Prevalensi DM di Indonesia berdasarkan Riskesda 2013 untuk populasi usia > 15 tahun sebesar 6.9%. Total populasi usia > 15 tahun di Sulawesi Selatan sebesar 5.887.500 sehingga diperoleh total pasien dengan DM di Sulawesi Selatan sebesar 406.237. Total pasien DM dengan *vision threatening diabetic retinopathy* di Sulawesi Selatan sebesar 10% dari total pasien DM di Sulawesi Selatan.¹²

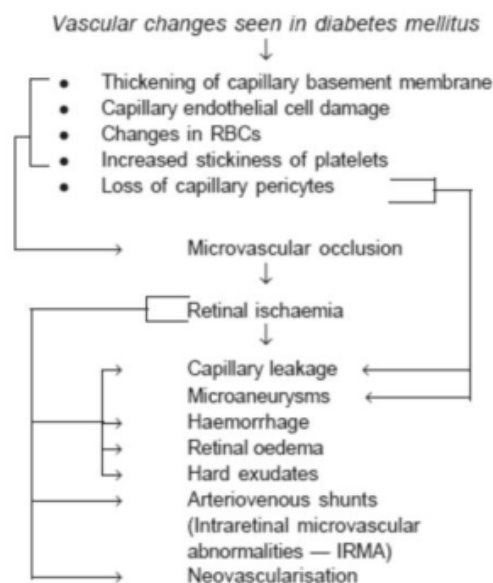
III.2. Patogenesis

Penyebab pasti penyakit mikrovaskuler diabetik masih belum jelas. Keadaan hiperglikemik dalam jangka waktu yang lama dipercayai dapat menyebabkan berbagai perubahan biokimia dan fisiologi yang mengakibatkan kerusakan endotel. Perubahan kapiler retina spesifik termasuk hilangnya perisit dan

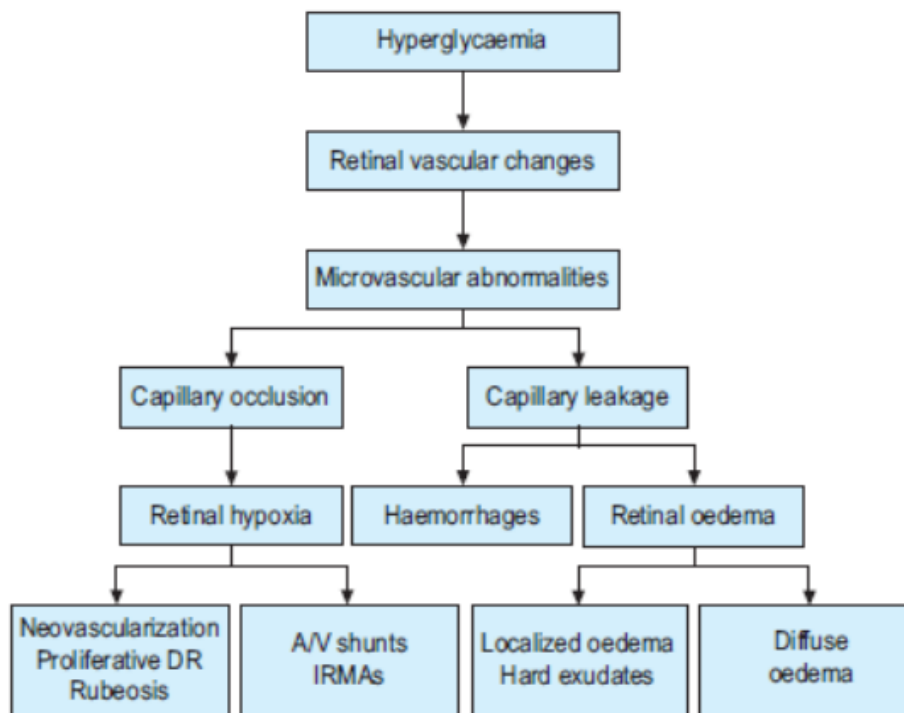
menebalnya *membrane basement* yang menjadi penyebab oklusi kapiler dan kondisi retina nonperfusi, begitu juga kondisi dekompensasi endotel dari fungsi bariernya menyebabkan kebocoran serum dan terjadilah edema retina.^{1,6}

Sejumlah abnormalitas hematologi dan biokimia yang berhubungan dengan prevalensi dan beratnya retina adalah :¹

- peningkatan daya adhesi trombosit
- peningkatan agregasi eritrosit
- kondisi serum lipid yang abnormal
- terhambatnya fibrinolisis
- kondisi level *growth hormone* yang abnormal
- meningkatnya produksi *vascular endothelial growth factor (VEGF)*
- abnormalitas serum dan viskositas darah



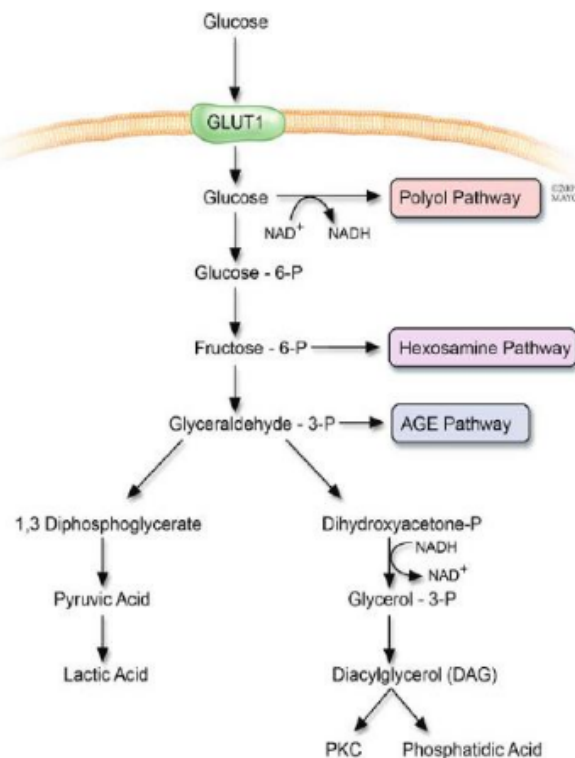
Gambar 8. Perubahan vaskuler pada retinopati diabetik (Kepustakaan 13)



Gambar 9. Skema patogenesis retinopati(Kepustakaan 14)

III.2.1.Jalur Metabolik Klasik

Terdapat empat jalur metabolik tradisional yang terlibat dalam perkembangan retinopati diabetik, meliputi : meningkatnya *polyol pathway flux*, meningkatnya pembentukan *advanced glycation endproducts (AGEs)*, aktivasi *diacylglycerol- (DAG) jalur PKC*, *hexosamine pathway flux*.^{6,15}



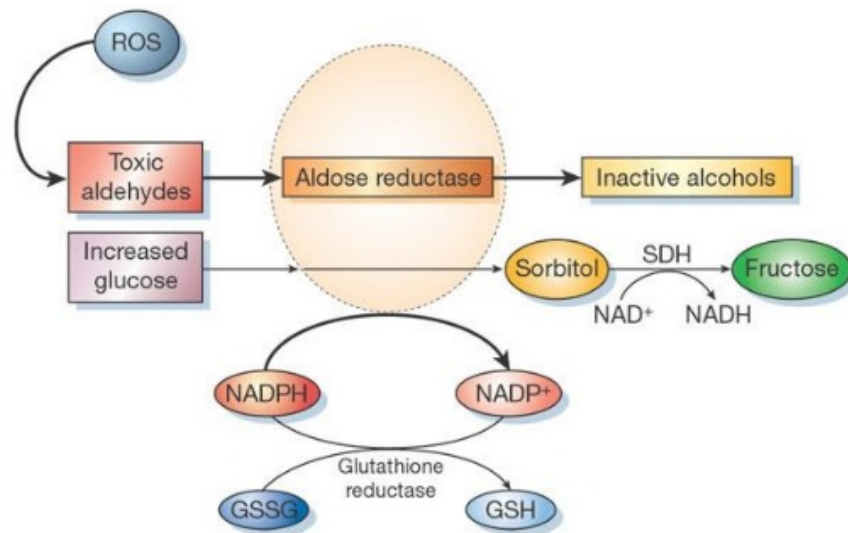
Gambar 10. Empat jalur klasik patogenesis retinopati diabetik (Kepustakaan 15)

Berikut ini akan dibahas 4 jalur yang seringkali menjadi dasar patogenesis RD :

1. Jalur polioli

Pada penderita diabetes, jalur polioli memetabolisme kelebihan glukosa. Enzim *aldose reduktase (AR)* pada retina mengurangi glukosa dengan mengubahnya menjadi sorbitol dibantu kofaktor *nicotinamide adenine dinucleotide phosphate (NADPH)*. Selanjutnya sorbitol diubah menjadi fruktosa oleh *sorbitol dehydrogenase (SDH)*. Sorbitol impermeable terhadap membran seluler sehingga terakumulasi di dalam sel dan hal ini diikuti dengan metabolisme yang lambat perubahan sorbitol menjadi fruktosa. NADPH dibutuhkan oleh *gluthatione reductase*

sebagai kofaktor untuk meregenerasi *glutathione* intraseluler dalam sel yang berguna untuk mengurangi kapasitas antioksidasi sel.^{10,15}



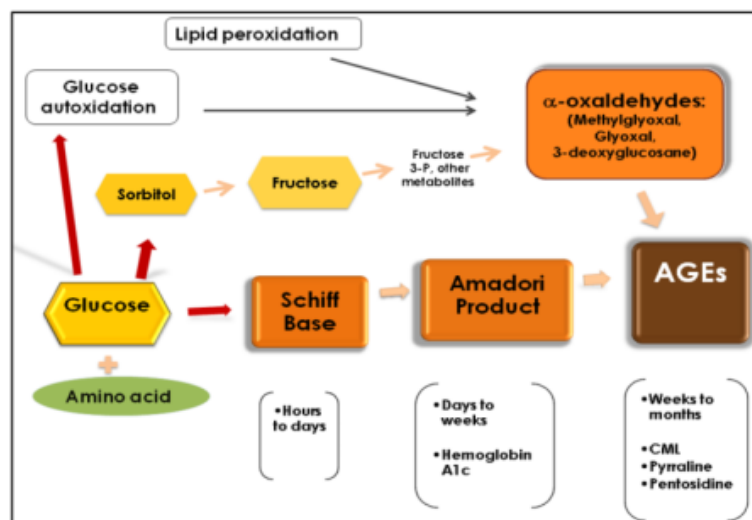
Gambar 11. Jalur polioliol (Kepustakaan 14)

Pembentukan sorbitol diperkirakan memiliki efek merusak yang luas terhadap sel-sel retina termasuk kerusakan osmotik. Sebagai tambahan, fruktosa yang diproduksi oleh jalur polioliol dapat diposporilasi menjadi *fructose-3-phosphate* yang dapat terdegradasi menjadi menjadi *3-deoxyglucosone*, dimana keduanya merupakan agen glikasi dan dapat memproduksi AGEs. Penggunaan NADPH sebagai kofaktor dalam jalur polioliol mengakibatkan kurangnya ketersediaan NADPH yang dibutuhkan oleh *glutathione reductase* yang mana sangat penting dalam generasi *glutathione*. Kurangnya ketersediaan *glutathione* mengakibatkan hilangnya faktor protektif untuk melawan stress oksidatif. Perubahan rasio NADH/NAD⁺ oleh SDH diperkirakan

memicu NADH oksidase yang mengakibatkan peningkatan produksi *Reactive Oxygen Species (ROS)* dalam sel.¹⁰

2. *Nonenzymatic Protein Glycation*

Pembentukan dan akumulasi AGEs merupakan salah satu dari beberapa mekanisme patogenesis yang berkontribusi terhadap RD. Pada tubuh yang normal, AGEs terbentuk secara konstan namun lambat yang dimulai sejak masa perkembangan embrional dan terakumulasi sejalan dengan waktu. Pada penderita diabetes, pembentukan ini meningkat dikarenakan meningkat pula glukosa yang tersedia dalam tubuh. AGEs merupakan grup molekul heterogen yang terbentuk dari reaksi nonenzimatik reduksi gula dengan grup amino bebas dari protein, lipid dan asam nukleat. Produk awal dari reaksi ini disebut *Schiff base* yang secara spontan mengubah sendiri menjadi produk Amadori.¹⁰



Gambar 12. Pembentukan *advanced glycation endproducts (AGEs)* (Kepustakaan 16)

Selama perkembangan RD, mekanisme patogen enzimatik dan non enzimatik berproses secara simultan dan mungkin sinergis sehingga memungkinkan perubahan fungsi mitokondria serta hasil stress oksidatif dapat memperberat kerusakan jaringan serta pembentukan AGE.

AGE dan reseptor AGE (RAGE) diketahui berdistribusi terhadap perkembangan RD melalui dua mekanisme, yaitu:^{10,16}

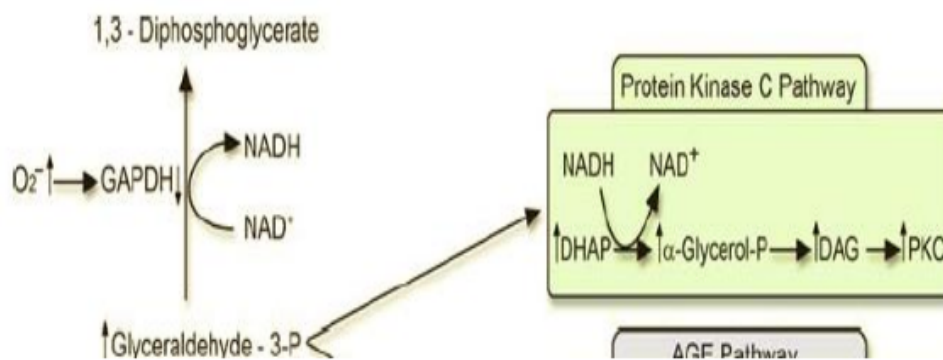
1. Disfungsi dan apoptosis perisit, komponen seluler utama dalam formasi dan mempertahankan BRB, diduga suatu mekanisme kerusakan BRB akibat AGE. AGE menunjukkan toksisitas terhadap perisit dan efek toksik ini dimediasi oleh interaksi AGE-RAGE. Pembentukan ROS melalui interaksi AGE-RAGE menghasilkan proses oksidasi DNA, peroksidasi membran lipid, dan apoptosis perisit.
2. AGE terlibat dalam reaksi inflamasi yang menyebabkan gangguan fungsi BRB. Pada kondisi diabetes, AGE terakumulasi di dinding vaskuler sehingga menstimulasi reaksi proinflamasi. Hal ini tidak hanya mengaktivasi leukosit, tetapi juga terlibat dalam regulasi adhesi molekul endotel. Berdasarkan penelitian, menghalangi interaksi AGE-RAGE dapat mencegah ekspresi ICAM-1, leukostasis dan kerusakan BRB pada hewan diabetik.¹⁰

9

3. Aktivasi *Protein Kinase C (PKC)*

Protein kinase C (PKC) merupakan keluarga dari 10 enzim yang tampaknya β $\frac{1}{2}$ isoform berhubungan dengan perkembangan RD. PKC merupakan *serine/threonine kinase* yang

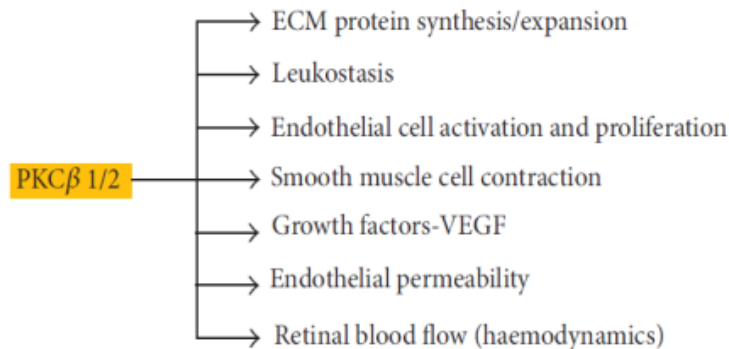
ikut serta dalam kejadian transduksi signal dan bertanggung jawab terhadap stimulus hormon-hormon spesifik, neuronal, dan faktor pertumbuhan. Hiperglikemia mengakibatkan peningkatan aliran glukosa melalui jalur glikolisis yang sebaliknya meningkatkan sintesis *diacylglycerol de novo (DAG)*, suatu activator kunci fisiologi PKC. Penelitian klinis sebagaimana penelitian eksperimental menggarisbawahi adanya peningkatan ekspresi DAG dan aktivasi PKC pada kondisi diabetes. PKC merupakan molekul yang penting dalam pengaturan berbagai proses fisiologis. Aktivasi enzim ini memiliki efek *cascade-like* pada beberapa jalur lainnya yang berbalik mempengaruhi perubahan permeabilitas endothelial, hemodinamik retina dan ekspresi VEGF dalam jaringan retina sebagaimana juga didapatkan peningkatan aktivasi dan adhesi leukosit (leukostasis).



Gambar 13. Skema aktivasi protein kinase C (PKC)
(Kepustakaan 15)

PKC, utamanya isoform β, diduga sebagai mediator kunci yang menginduksi VEGF yang dapat menyebabkan kerusakan BRB dan munculnya neovaskularisasi retina. Dewasa ini,

dilaporkan PKC δ juga berhubungan dengan patogenesis RD dengan jalan menginduksi berkurangnya ekspresi protein pada *tight junction* endotel (ZO-1,2) dan hiperpermeabilitas vaskuler pada RD.¹⁰

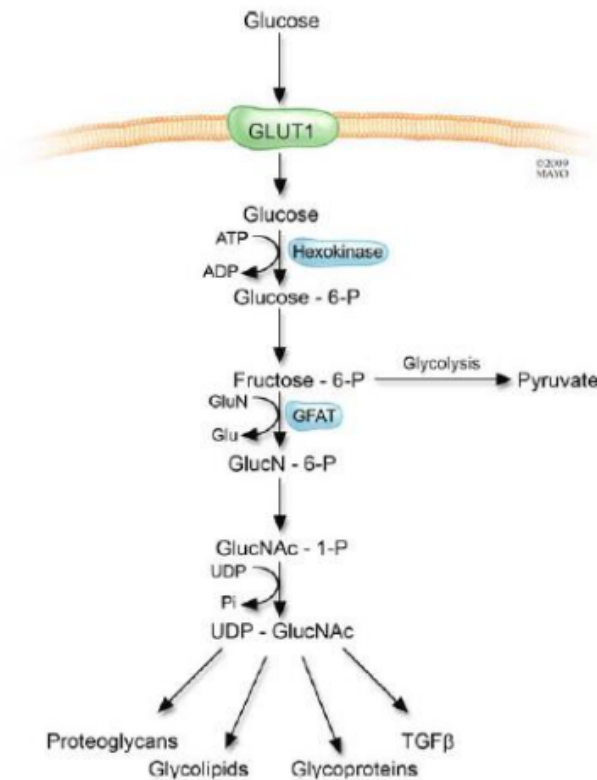


Gambar 14. Pengaturan proses patofisiologis DR oleh Protein Kinase C (PKC) (Kepustakaan 16)

4. Hexosamine pathway flux

Kadar glukosa intrasel dalam bentuk *fructose-6-phosphate* intrasel yang berlebihan dialihkan dari glikolisis untuk menyediakan substrat untuk reaksi yang membutuhkan *UDP-N-acetylglucosamine*. Hasil akhir dari pengalihan ini termasuk proteoglikan dan *O-linked glycoprotein*.¹⁵

Aktivasi jalur hexosamine yang berlebihan menyebabkan perubahan dari aktivasi gen, yang diketahui dapat menyebabkan difungsi endotel vaskuler dan perubahan lain yang terlihat pada retinopati diabetik.¹⁵



Gambar 15. Jalur hexosamine (Kepustakaan 15)

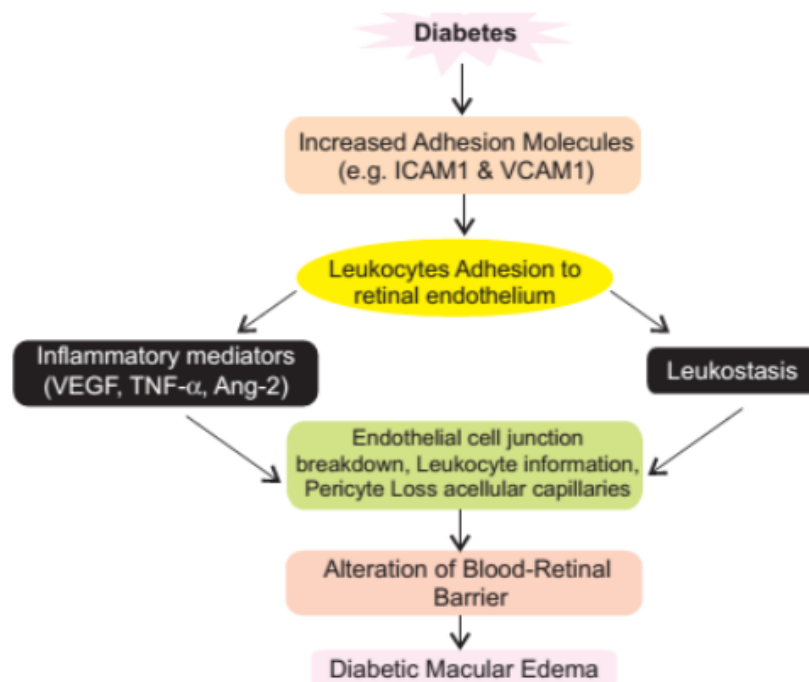
III.2.2. Inflamasi

Saat ini berkembang bahwa patogenesis retinopati diabetik berhubungan dengan proses inflamasi dan disfungsi endotel vaskuler. Terdapat bukti-bukti penelitian yang mengemukakan bahwa leukostasis mikrovaskuler retina ditemukan pada fase awal RD dan memainkan peranan penting dalam patogenesis RD. Leukosit memiliki volume sel yang besar, rigiditas sitoplasmik yang tinggi, kecenderungan alamiah untuk menempel pada endotel vaskuler dan kapasitas untuk menghasilkan superoksida radikal dan enzim proteolitik. Pada diabetes, terdapat peningkatan leukostasis retina yang mempengaruhi fungsi endotel retina, perfusi retina, angiogenesis, dan

permeabilitas vaskuler. Terdapat banyak oklusi kapiler oleh leukosit dan *capillary dropout* atau degenerasi kapiler yang berhubungan dengan leukosit pada retina diabetik. *Acridine orange leukocyte fluorography* dan *fluorescein angiography (FA)* serial menunjukkan leukosit yang terperangkap berhubungan langsung dengan area nonperfusi pada mikrosirkulasi retina dengan diabetes.^{6,10}

Pada retina diabetik, peningkatan VEGF dan aktivitas sintesis *inducible-NO* terlibat dalam ekspresi molekul-molekul adhesive endotel, seperti ICAM-1, VCAM-1 yang mana molekul-molekul ini memegang peranan penting dalam disfungsi endotel dan kerusakan barrier pada RD.⁹ Pengerahan dan adhesi leukosit ke dinding vaskuler merupakan komponen penting dalam proses inflamasi. Leukostasis telah ditemukan meningkat secara signifikan pada retina hewan yang diabetik, dan berperan menyebabkan nonperfusi kapiler pada RD. Kekakuan leukosit telah dilaporkan dalam penelitian pada diabetes dan berkontribusi dalam perkembangan nonperfusi kapiler pada pembuluh darah retina. Diabetes meningkatkan ekspresi ICAM-1 (*Intercellular Adhesion Molecule-1*) dan VCAM-1 (*Vascular Cell Adhesion Molecule-1*) yang berperan dalam pengerahan leukosit, proses perlekatan leukosit pada endotel vaskuler, dan migrasi leukosit ke jaringan sekitar, serta berinteraksi dengan molekul adhesi CD18 pada monosit dan neutrofil yang berkontribusi pada peningkatan leukostasis di dalam pembuluh darah retina. Leukostasis ini merupakan faktor penyebab kematian sel-sel endotel pada diabetes.^{6,10,17,18}

Selain itu, terdapat beberapa sitokin inflamasi yang juga berpartisipasi menyebabkan kerusakan BRB pada RD, seperti *Interleukin-1 (IL-1) β* dan *tumor necrosis factor (TNF)- α* . *IL-1 β* merupakan sitokin yang dapat menginduksi kerusakan barrier dengan jalan mengarahkan migrasi sel-sel inflamasi (leukosit) melewati BRB. Konsentrasi glukosa yang tinggi menstimulasi over ekspresi dari *IL-1 β* endotel dan menyebabkan apoptosis sel-sel endotel melalui aktivasi NF- κ B. NF- κ B merupakan suatu regulator kunci dari anzim antioksidan dan dapat menginisiasi transkripsi gen yang terlibat dalam apoptosis dan meningkatkan pergerakan sitokin inflamasi.^{6,10,17,18}



Gambar 16. Peran inflamasi pada RD (Kepustakaan 17)

TNF- α diketahui menyebabkan perubahan morfologi dan perilaku sel-sel endotel, berperan dalam mencetuskan

angiogenesis, serta menstimulasi sel-sel mesenkim untuk menghasilkan protein matriks ekstraseluler. *TNF- α* mengganggu ekspresi dari protein *tight junction* (claudin-5 dan ZO-1). Selain itu, *TNF- α* juga meningkatkan ekspresi ICAM-1 dan VCAM-1 yang berperan dalam proses leukostasis.^{6,17,18}

III.3. Dislipidemia dan Retinopati Diabetik

Hiperlipidemia merupakan masalah yang biasa didapatkan pada pasien-pasien dengan DM tidak terkontrol. Kelompok penderita DM cenderung memiliki level lipid yang lebih tinggi dari kelompok non DM dan abnormalitas lipid ini makin jelas meningkat pada pasien DM yang tidak terkontrol. Banyak studi menunjukkan adanya hubungan yang kuat antara dislipidemia dengan peningkatan risiko komplikasi diabetes, akan tetapi hasil – hasil penelitian tentang hubungan dislipidemia dengan patogenesis retinopati diabetika masih bervariasi; walaupun diduga kuat kalau dislipidemia diabetik juga menjadi faktor risiko perkembangan penyakit ini. Pada *Wisconsin epidemiological study of diabetic retinopathy*, Klein dkk (1999) menghubungkan peningkatan level kolesterol dengan *hard exudates* pada makula. Chew dkk (1966) melaporkan dalam ETDRS mengenai hubungan *Total cholesterol* (TC) dan LDL dengan onset dan beratnya *hard exudates* pada retina. Mohan dkk pada tahun 1984 melaporkan adanya hubungan antara peningkatan LDL dan edema makula pada populasi India. kemudian, Rema, dkk pada tahun 2006 menunjukkan hubungan TG dengan DR dan LDL

dengan edema makula pada *Chennai Urban Rural Epidemiology Study Eye study(CURES)*.^{19,20}

Mekanisme serum lipid serum dalam mempengaruhi progresifitas DR masih belum dimengerti dengan jelas. Tahap paling awal dari perkembangan retinopati diabetika dimulai dengan *low-grade chronic inflammatory*. Hal ini ditandai dengan kehilangan sel-sel persit endotel dan ditemukannya lekostasis. Adanya peningkatan *free fatty acids* (asam lemak bebas) plasma akan memperberat inflamasi pada vaskuler retina sehingga pelepasan molekul adhesi meningkat; akibatnya terjadilah lekostasis dan transmigrasi lekosit melalui sel-sel endotel retina. Gangguan metabolisme karbohidrat dan lipid dianggap sebagai faktor penyebab proses tersebut.²¹

Gustavson (2010), menyatakan bahwa retina merupakan jaringan yang mengandung konsentrasi lipid yang padat. Pada keadaan resistensi insulin, dan peningkatan konsentrasi lipid (dislipidemia diabetik) mudah terjadi reaksi peroksidasi lipid yang akan menjadi salah satu sumber pembentukan ROS dan *advanced lipoxidation products* (ALE). Hal ini memungkinkan terjadinya respon inflamasi lokal yang ditandai dengan pelepasan sitokin – sitokin inflamasi seperti TNF- α dan IL-6 dan *growth factors*, serta aktivasi oksigen yang sensitif terhadap perubahan biologis pada dinding pembuluh darah, peningkatan oksidasi LDL, dan penurunan *nictric oxide*; sehingga terjadi disfungsi endotel dan kerusakan *blood-retinal barrier*.²² Tahap selanjutnya diikuti dengan ekspresi molekul adhesi yang meningkat dan mudah terjadi ekstravasasi lipid pada jaringan retina, yang

terlihat sebagai gambaran *hard exudates* pada retinopati diabetika.²³

Hiperglikemia dan dislipidemia pada diabetes akan menginduksi peningkatan *peroxidasi lipid* dan pembentukan *peroxil radical*, sebagai suatu proses penting dari terjadinya mikroangiopati. Kondisi hiperglikemia dan dislipidemia akan menginduksi glikasi protein intra dan ekstra seluler secara *irreversible*; sehingga membentuk *advanced glycation end-products* (AGE's) yang akan menginisiasi reaksi oksidatif untuk membentuk *oxidized* LDL suatu molekul yang lebih aterogenik dibandingkan native LDL. Lebih jauh dilaporkan juga bahwa LDL pada pasien diabetes juga disertai dengan kenaikan konsentrasi apoB.¹⁹

III.4. Klasifikasi Retinopati Diabetik

RD diklasifikasikan menjadi stadium awal, stadium *Non Proliferative Diabetic Retinopathy (NPDR)* dan stadium lebih lanjut lagi yaitu stadium *Proliferative Diabetic Retinopathy (PDR)*. Stadium terakhir ini merupakan manifestasi dari kondisi iskemia yang diinduksi neovaskularisasi dari diabetes. Perjalanan dari stadium ringan menjadi kondisi *28embrane28tive* yang berat dapat diprediksi, namun berbeda-beda pemicu pogramnya pada berbagai pasien. NPDR dibagi menjadi beberapa tahap yaitu: ringan, sedang, berat atau sangat berat. PDR dibagi menjadi awal, resiko tinggi atau lanjut.¹

III.4.1. Non Proliferative Diabetic Retinopathy (NPDR)

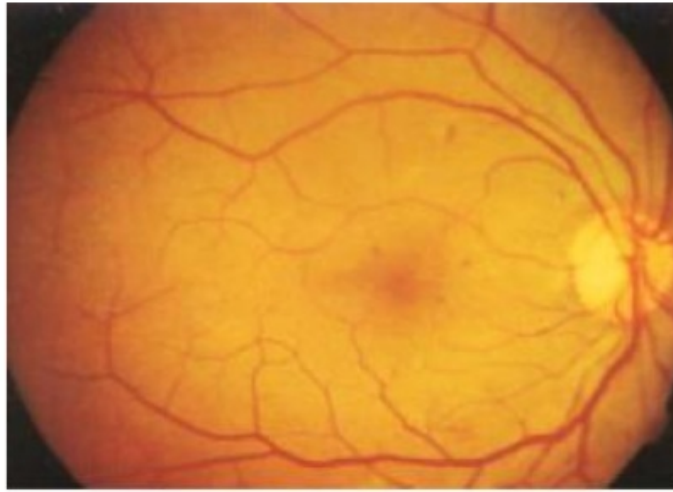
Perubahan mikrovaskuler yang didapatkan di NPDR terbatas pada retina dan tidak melewati membrane limitans interna (ILM). Karakteristik yang didapatkan pada NPDR yaitu^{1,13,24}

- Mikroaneurisma (tanda awal dari NPDR)
- Perdarahan retina di dalam lapisan pleksiform dan lapisan inti retina (*blot-dot haemorrhages*) dan di antara akson pada lapisan sel ganglion (*flame-shaped haemorrhage*)
- *Hard-exudates* – bercak kekuningan yang tersusun secara berkelompok, terutama terlihat di daerah makula
- *Cotton-wool spots* – mikroinfark dari *nerve fiber layer* yang menyebabkan gangguan aliran aksoplasmik dan menyebabkan penumpukan debris aksonal
- Kelainan vena, dilatasi, *looping* dan *beading* (area penipisan pada dinding pembuluh darah)
- *Intraretinal microvascular abnormalities* (IRMA) – pembuluh darah baru intraretina yang keluar dari saluran vena di dalam retina dan berkembang membentuk hubungan antara vena dan kapiler

Berdasarkan tingkat keparahan dari temuan tanda NPDR di atas, maka NPDR diklasifikasikan sebagai berikut:¹³

a. *Mild NPDR*

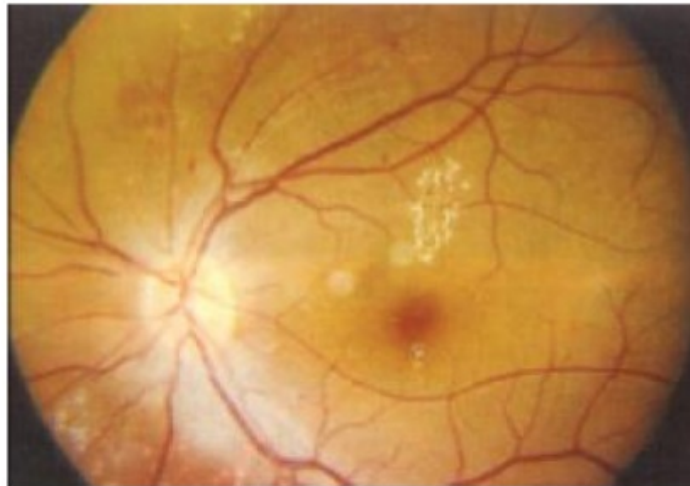- Setidaknya terdapat satu mikroaneurisma atau perdarahan intraretina
- Terdapat atau tidak terdapat *hard/soft exudate*



Gambar 17. Gambaran funduskopi *mild NPDR* (Kepustakaan 13)

b. *Moderate NPDR*

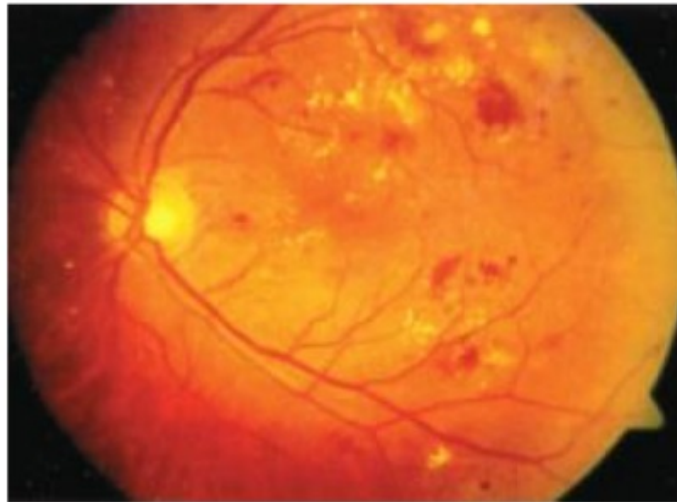
- Perdarahan intraretina / mikroaneurisme moderat
- *mild IRMA*
- Terdapat atau tidak terdapat *hard/soft exudate*



Gambar 18. Gambaran funduskopi *moderate NPDR* (Kepustakaan 13)

c. *Severe NPDR*. Satu dari kriteria berikut (*4-2-1 rule*):

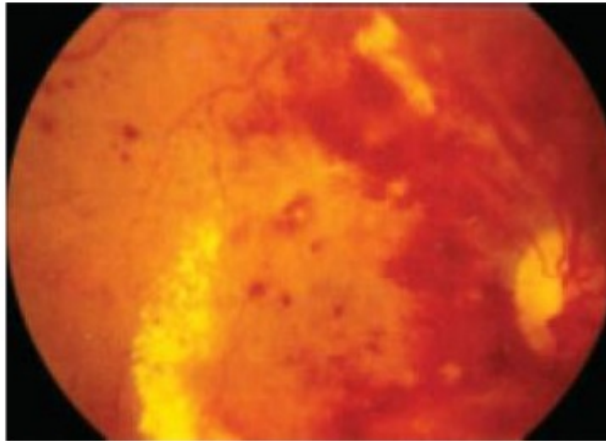
- Perdarahan intraretina/mikroaneurisma berat di empat kuadran
- *Venous beading* di dua kuadran
- IRMA di satu kuadran



Gambar 19. Gambaran funduskopi *severe NPDR*
(Kepustakaan 13)

d. *Very severe NPDR*. Dua dari kriteria berikut (*4-2-1 rule*):

- Perdarahan intraretina/mikroaneurisma berat di empat kuadran
- *Venous beading* di dua kuadran
- IRMA di satu kuadran



Gambar 20. Gambaran funduskopi *very severe NPDR*
(Kepustakaan 13)

Progresi NPDR menjadi PDR dibagi menurut ETDRS. ETDRS membantu klinisi untuk mengidentifikasi progresi pasien menjadi PDR dan High risk PDR. ETDRS menemukan bahwa severe NPDR memiliki kemungkinan progresi menjadi high risk PDR dalam jangka waktu 1 tahun. Very severe NPDR memiliki kemungkinan progresi sebesar 45% menjadi high risk PDR dalam jangka waktu 1 tahun.¹

Pelepasan faktor-faktor vasoaktif meningkat sejalan dengan derajat iskemik retina. Salah satu faktor vasoproliferatif, VEGF, telah diisolasi dari pasien PDR yang telah menjalani vitrektomi. Faktor vasoproliferatif ini dapat menstimulasi neovaskularisasi retina, papil nervus optik atau segmen anterior bola mata.

III.4.2. Proliferative Diabetic Retinopathy (PDR)

Proliferasi fibrovaskuler ekstraretina terjadi dalam berbagai tahap perkembangan pada PDR. Pembuluh darah baru melalui 3 tahap yaitu :¹

1. Pembuluh darah baru dengan jaringan fibrous minimal yang melewati dan meluas jauh dari ILM.
2. Pembuluh darah baru membesar dan meluas dengan meningkatnya komponen fibrosa.
3. Regresi pembuluh darah baru meninggalkan sisa proliferasi fibrovaskuler sepanjang hyaloids posterior.¹

Kelompok *diabetic retinopathy study (DRS)* memaparkan suatu kriteria risiko tinggi (*High Risk Criteria*) pada PDR, yaitu jika ditemukan 1 dari tanda klinis berikut:¹

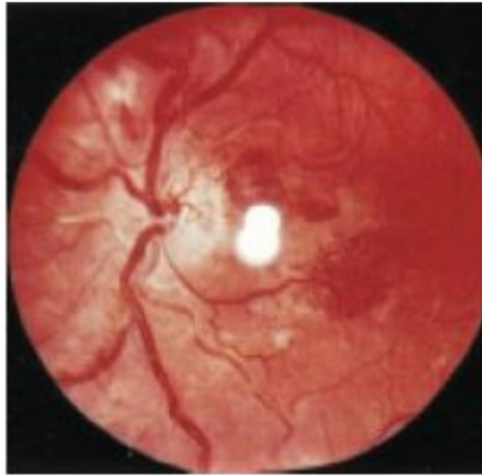- NVD ringan dengan perdarahan vitreus;
- NVD moderat-berat (NVD pada 1/4-1/3 area diskus) dengan atau tanpa perdarahan vitreus;
- NVD moderat (1/2 area diskus) dengan perdarahan vitreus

atau jika ditemukan 3 dari 4 temuan klinis berikut:¹

- Adanya perdarahan vitreus atau preretinal
- Adanya neovaskularisasi
- Lokasi neovaskularisasi pada atau di dekat diskus optik
- Perluasan moderat atau berat dari neovaskularisasi

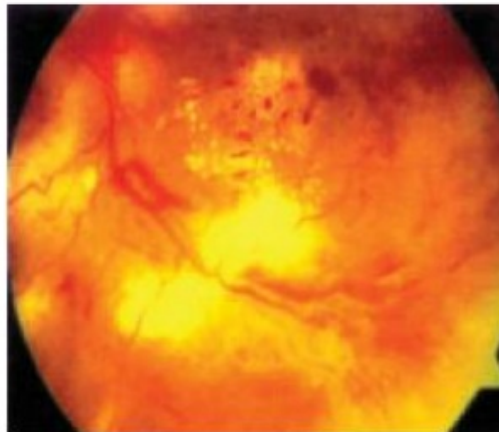
Berdasarkan karakteristik risiko tinggi yang telah dipaparkan oleh kelompok *diabetic retinopathy study (DRS)*, PDR dapat diklasifikasikan sebagai berikut:^{1,13}

- a. PDR tanpa *High Risk Criteria (Early PDR)*



Gambar 21. Gambaran funduskopi *PDR* tanpa *High Risk Criteria* (Kepustakaan 13)

- b. PDR dengan *High Risk Criteria*



Gambar 22. Gambaran funduskopi *PDR* dengan *High Risk Criteria* (Kepustakaan 13)

Selain klasifikasi retinopati diabetik berdasarkan di atas, terdapat klasifikasi lain seperti yang telah disahkan oleh *American Academy of Ophthalmology* (AAO) dan kini telah digunakan secara luas dalam klinik.

51

Tabel 1. International Clinical Diabetic Retinopathy Disease Severity Scale (Kepustakaan 13)

Proposed Disease Severity Level	Findings Observable with Dilated Ophthalmoscopy
No apparent DR	No abnormalities
Mild nonproliferative DR	Microaneurysms only
Moderate nonproliferative DR	More than "mild" but less than "severe"
Severe nonproliferative DR	Any of the following: <ul style="list-style-type: none"> • ≥ 20 intraretinal hemorrhages in 4 quadrants • Definite venous beading in ≥ 2 quadrants • Prominent IRMA in ≥ 1 quadrant and no neovascularization
Proliferative DR	≥ 1 of the following: <ul style="list-style-type: none"> • Definite neovascularization • Preretinal or vitreous hemorrhage

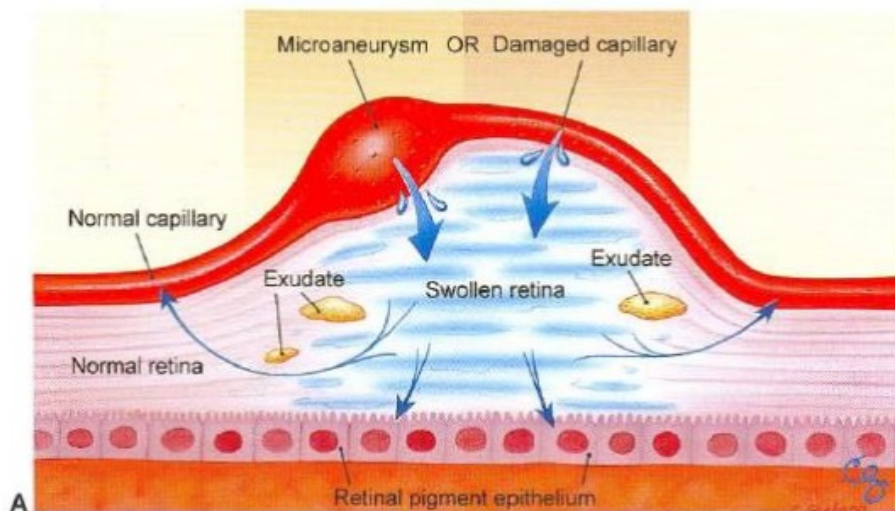
6

III.4.3. Diabetic Macular Edema (DME)

Edema retina yang mengancam atau melibatkan makula akibat permeabilitas vaskuler retina yang abnormal merupakan konsekuensi visual yang penting.¹

Definisi dan klasifikasi

Ada 2 definisi edema makula pada pasien diabetik yang sering digunakan yaitu (1) Edema makula diabetik dan (2) *Clinically Significant Macular Edema* (CSME). Menurut ETDRS, edema makula makula diartikan sebagai penebalan retina atau terdapatnya *hard exudates* dalam 1 diameter diskus (DD) dari pusat makula. Pada beberapa penelitian diabetes lain, edema makula diartikan sebagai penebalan retina dalam radius 2 DD dari pusat makula tanpa menilai ada tidaknya *hard exudates*.



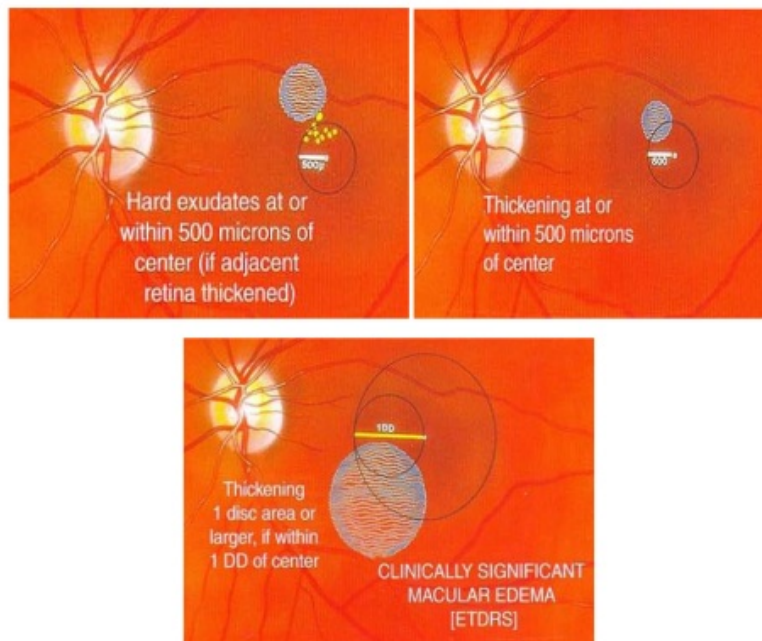
Gambar 23. Konsep mekanisme diabetic macular edema (DME), tampak penebalan dari suatu kebocoran di blood- retinal barrier. (Kepustakaan 1)

Diagnosis DME paling baik dengan pemeriksaan *slit lamp* dan lensa kontak untuk polus posterior. Beberapa hal yang perlu diperhatikan meliputi :

- lokasi penebalan relatif retina terhadap fovea
- adanya dan lokasi dari hard eksudat
- adanya cystoids macular edema (CSME)

Berdasarkan pemeriksaan slitlamp biomikroskopi atau fundus fotografi, ETDRS memberikan definisi CSME dengan salah satu dari kriteria berikut ini :^{1,13}

- Penebalan retina dalam area 500 μm dari sentral makula
- *Hard eksudate* yang terletak dalam area 500 μm dari sentral makula, jika berkaitan dengan penebalan retina disekitarnya.
- Suatu zona atau beberapa zona penebalan retina seluas 1 area diskus atau lebih yang sebagian zona tersebut terletak dalam area 1 DD dari sentral makula.



Gambar 24. *Clinically Significant Macular Edema* (Kepustakaan

1)

Klasifikasi edema makula diabetik juga dibedakan atas edema fokal dan difus berdasarkan *leakage pattern* yang terlihat dari pemeriksaan fluorescein angiogram. Edema fokal berasal dari kebocoran mikroaneurisme, sedangkan edema difus berasal dari kapiler makula yang mengalami dilatasi dan peningkatan permeabilitas. Berdasarkan proporsi kebocoran fluorescein dari mikroaneurisma, ETDRS membuat suatu grading untuk membedakan edema fokal atau difus. Jika $\geq 67\%$ kebocoran fluorescein berhubungan dengan mikroaneurisma dinyatakan edema fokal, jika 33 – 66 % dinyatakan edema intermediate, dan jika $<33\%$ dinyatakan sebagai edema difus. Namun sangat sulit untuk menilai kuantitas kebocoran dari fluorescein angiogram. ^{1,14}

Fluorecein angiography berguna untuk menunjukkan kebocoran dari sawar darah retina yang akan tampak dalam gambaran *leakage* di kapiler retina. Namun angiografi tidak bisa dijadikan penentu ada tidaknya *macular edema*, karena untuk menegakkan diagnosa ini cukup dengan pemeriksaan slit lamp biomikroskopi primer. Adanya kebocoran yang sederhana pada angiogram tidak selalu berhubungan dengan penebalan retina pada area makula. ^{1,14}

III.5. Penatalaksanaan

III.5.1. Kontrol Faktor Risiko Sistemik

50 Terdapat beberapa poin penting yang harus diperhatikan dalam kontrol faktor risiko sistemik dalam penanganan retinopati diabetik:¹³⁻¹⁴

- kontrol kadar gula yang optimal,
- Deteksi tanda retinopati yang mengancam penglihatan dengan sistem skrining yang efektif dan *follow up* yang rutin,
- kontrol kondisi sistemik lain yang berhubungan dengan diabetes, termasuk: hipertensi, dislipidemia, dan anemia,
- kontrol efek diabetes pada organ lain terutama kegagalan ginjal,
- kontrol risiko lain seperti merokok

Faktor utama dalam penanganan retinopati diabetik adalah kontrol kadar gula darah yang baik. DCCT (*Diabetes Control and Complications Trial*) dilakukan pada tahun 1983-1993 dengan 1441 volunteer usia 13-39 tahun yang menderita DM tipe 1 di Amerika Serikat dan Kanada. Penelitian ini membandingkan efek dari kontrol kadar gula darah yang standar dan kontrol kadar gula secara intensif (kontrol kadar HbA1c sekitar 6% atau < 6%) pada komplikasi diabetes. Penelitian ini menunjukkan bahwa dengan menjaga kadar glukosa senormal mungkin dapat

memperlambat onset dan progresi kerusakan akibat diabetes pada mata, ginjal dan saraf.¹⁴

Tabel 2. Hasil penelitian DCCT (Kepustakaan 14)

Intensive blood glucose control reduces risk of:

- eye disease : 76% reduced risk
- kidney disease: 50% reduced risk
- nerve disease: 60% reduced risk

UKPDS (*United Kingdom Prospective Diabetes Study*) dilaksanakan pada tahun 1995 untuk menilai ketepatan terapi DM tipe 2 selama 3 tahun diagnosis. Penelitian ini menilai apakah terdapat perbedaan antara terapi konvensional (terapi diet) dan tiga regimen berbeda dari terapi intensif, yaitu sulfonil urea, metformin atau insulin untuk mendapatkan kadar gula darah puasa 6 mmol/l. Hasil terapi menunjukkan terapi intensif ini efektif menurunkan kadar gula darah puasa. Selain itu UKPDS juga menemukan bahwa captopril dan atenolol sama-sama efektif sebagai agen antihipertensi dalam mencegah komplikasi makrovaskuler dan menurunkan progresi retinopati dan albuminuria.¹

Diabetes Control and Complication Trial (DCCT) dan *United Kingdom Prospective Diabetes Study (UKPDS)* menunjukkan kontrol gula darah yang intensif berhubungan dengan penurunan progresi retinopati pada pasien dengan DM, juga penurunan progresi severe NPDR menjadi PDR, insiden edema makula, dan kebutuhan fotokoagulasi pan retinal.¹

III.5.2. Terapi Farmakologik

Terdapat beberapa pilihan terapi farmakologik yang dapat diberikan pada pasien retinopati diabetik, seperti terlampir pada tabel 3 berikut:

Tabel 3. Pilihan terapi farmakologik untuk retinopati diabetik (Kepustakaan 2)

Drug Group	Available Drugs	Mechanism of Action (Fig. 2)	Administration	Advantages	Disadvantages
Anti-VEGF	Pegaptanib, Ranibizumab, Bevacizumab	Neutralization of intra-ocular VEGF molecules (1)	Intravitreal	Rapid regression of neovascular vessels; Rapid decrease in macular edema; stops intra-ocular bleeding by "shutting down" immature vessels	Intra-ocular administration has risk of endophthalmitis. No action on the production of VEGF and retreatments are frequent; no action on the pathogenesis of the disease; may precipitate tractional retinal detachment or retinal tears
Corticosteroids	Triamcinolone Fluocinolone	Potent inhibition of inflammation and vascular leakage (2)	Intravitreal	Reduces vascular leakage and macular edema. Triamcinolone's action can last up to six months. Fluocinolone is being studied in sustained release formulations; it is a less potent steroid, may have lower side effects.	Intra-ocular administration has risk of endophthalmitis. Has no action on the pathogenesis of the disease; patients frequently need retreatments. High risk of cataract, ocular hypertension and glaucoma.
Anti-PKC β	Ruboxistaurin	Inhibition of intracellular PKC β (3)	Oral	Slows the progression of diabetic retinopathy	No action on advanced stages of the disease such as macular edema or retinal neovascularization

A. Anti VEGF

Pemberian anti VEGF intravitreal dapat menurunkan kebocoran sementara dan menyebabkan regresi dari kompleks neovaskularisasi. Anti VEGF yang saat ini tersedia termasuk ranibizumab, bevacizumab, dan pegaptanib. Anti VEGF dapat mempercepat resolusi perdarahan vitreus dan dapat digunakan sebagai adjuvan vitrektomi pada pasien *diabetic tractional retinal detachment* dengan hasil menurunkan risiko perdarahan intraoperatif dan memudahkan diseksi. Komplikasi yang dapat terjadi pada penggunaan anti VEGF diantaranya dapat mencetuskan robekan retina dikombinasi dengan *tractional-rhegmatogenous retinal detachment* akibat pembentukan jaringan fibrosis, serta meningkatkan iskemik makula.¹

Beberapa penelitian yang memeriksa keberhasilan obat anti VEGF untuk terapi retinopati diabetik dan edema makula menunjukkan hanya menunjukkan perbaikan dalam waktu yang singkat. Fernando et al mengemukakan bahwa intravitreal bevacizumab merupakan suatu terapi PDR yang menjanjikan, dengan hasil yang akan didapatkan berupa : meminimalisir risiko komplikasi eksudatif, progresi neovaskularisasi retina, perdarahan vitreus dan penurunan visus akibat edema makula.²⁵

Studi RESOLVE meneliti tentang keamanan dan keberhasilan ranibizumab untuk terapi edema makula, dimana ditemukan edema makula diabetik berespon baik dengan pemberian intravitreal 0,3-0,5 mg ranibizumab selama 1 tahun.²⁶

Studi RIDE and RISE mengevaluasi efek pemberian intravitreal ranibizumab per bulan pada area *hard exudate*, dimana diperoleh hasil penurunan area *hard exudate* yang

signifikan dengan pemberian intravitreal ranibizumab per bulan dibandingkan dengan sham. Hasil penelitian RIDE dan RISE selama 36 bulan menunjukkan keberhasilan dan keamanan jangka panjang terapi ranibizumab untuk terapi DME.²⁷

Studi ³⁹ *READ 2 (Ranibizumab for Edema of the Macula in Diabetes 2)* dilakukan untuk menentukan efek jangka panjang dari ranibizumab pada pasien dengan edema makula diabetik. Pada penelitian ini terdapat tiga kelompok subjek, dimana kelompok pertama menerima injeksi ranibizumab 0,5 mg pada saat kunjungan pertama dan bulan 1,3, dan 5; kelompok kedua menerima laser fotokoagulasi fokal atau grid pada saat kunjungan pertama dan bila perlu bulan ketiga; kelompok ketiga menerima kombinasi injeksi ranibizumab dan laser fotokoagulasi fokal atau grid saat kunjungan pertama dan bulan ketiga. Hasil yang didapatkan pada penelitian ini menunjukkan injeksi intravitreal ranibizumab memberikan hasil yang memuaskan bagi pasien edema makula diabetik dengan kemajuan 7 huruf dari visus sebelumnya pada bulan ke-6 dibandingkan dengan pemberian terapi laser fotokoagulasi saja, dan ketika dikombinasi dengan terapi laser fotokoagulasi fokal atau grid, jumlah residu edema berkurang, begitu pula frekuensi injeksi yang dibutuhkan untuk mengontrol edema makula tersebut. Pada tahun kedua, tidak terdapat perbedaan signifikan secara statistik pada visus rata-rata diantara ketiga kelompok ini, akan tetapi terdapat perbaikan ketebalan makula pada kelompok ranibizumab.¹

Studi RESTORE dilakukan untuk melihat perbandingan antara monoterapi ranibizumab 0,5 mg atau dikombinasi dengan terapi laser dibandingkan dengan terapi laser saja berdasarkan

mean average change best corrected visual acuity (BCVA) selama 12 bulan pada pasien edema makula diabetik. Hasil penelitian ini menunjukkan bahwa pemberian ranibizumab monoterapi dan kombinasi dengan terapi laser memberikan hasil visus yang lebih baik dibandingkan terapi laser standar pada pasien dengan edema makula diabetik. Terapi injeksi intravitreal ranibizumab dan kombinasi dengan terapi laser memiliki profil keamanan pada kasus edema makula diabetik yang sama dengan pada kasus *age-related macular degeneration*.²⁸

B. Kortikosteroid

Pemberian kortikosteroid intravitreal dapat memperbaiki tajam penglihatan dalam waktu singkat dan menurunkan ketebalan makula dalam waktu 2 tahun follow up. Akan tetapi, hasil penelitian *Standrad Care Versus Costicosteroid for Retinal Vein Occlusion (SCORE)*, bila pemberian kortikosteroid intravitreal ini dibandingkan dengan pemberian terapi laser makula didapatkan hasil yang lebih baik dengan pemberian laser fokal makula.¹

Edelman dkk mengemukakan bahwa kerusakan *blood-retinal barrier* akibat VEGF terbukti dapat dihentikan dengan pemberian sistemik kortikosteroid dexamethasone selama 3 hari. Sementara pemberian injeksi intravitreal Triamcinolone Acetonide (TAA) sebanyak 2 mg dapat menghentikan kebocoran retina dan iris akibat VEGF selama 45 hari.²⁹

Jonas dkk melakukan penelitian intervensi klinik *non-randomized*, prospektif, komparatif yang melibatkan 136 pasien dengan edema makula diabetik difus, dimana 97 mata menerima

injeksi intravitreal triamcinolon acetonide sebanyak 20-25 mg dan 69 mata menerima terapi laser fokal atau panretinal jika terdapat indikasi. Hasil yang didapatkan menunjukkan bahwa injeksi intravitreal triamcinolon acetonide dapat meningkatkan visus secara temporer pada beberapa pasien (68%) edema makula diabetik difus.³⁰

III.5.3. Terapi Laser Fotokoagulasi

Fotokoagulasi dilakukan dengan jalan mengarahkan suatu tembakan gelombang LASER (*Light Amplification by the Stimulation Emission of Radiation*) pada bagian retina yang spesifik. Absorpsi gelombang ini pada lapisan retina, utamanya RPE, menyebabkan peningkatan temperatur lokal sekitar 30°C, yang menghasilkan denaturasi protein jaringan dan nekrosis koagulatif. Target dan level fotokoagulasi di dalam retina ditentukan oleh panjang gelombang yang digunakan dan distribusi pigmen yang terlibat. Beberapa pigmen yang dapat mengabsorpsi gelombang laser ini diantaranya: melanin pada RPE, xantofil, hemoglobin pada sel darah merah, melanin di koroid dan melanosit sklera, dan lipofusin pada *ageing eye*.¹⁴

Mekanisme penghambatan eksudasi dan neovaskularisasi retina melalui fotokoagulasi merupakan suatu mekanisme yang kompleks dan belum sepenuhnya bisa dimengerti, tetapi beberapa teori mengemukakan bahwa:^{1,14}

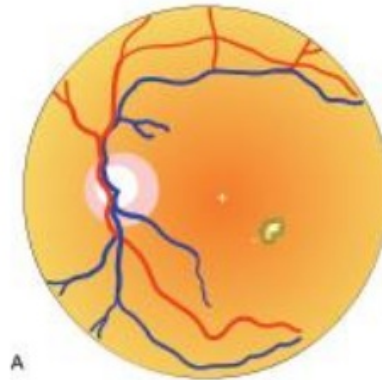
1. Laser dapat menyebabkan pelepasan *growth factor* yang dimediasi RPE untuk mengembalikan *inner and outer blood-retinal barrier*

2. Kerusakan dari laser pada RPE menyebabkan pergerakan dari faktor-faktor anti-angiogenik ke dalam retina
3. Mengembalikan oksigenasi dari retina dengan jalan menghancurkan retina yang iskemik dan meningkatkan tekanan oksigen dalam mata → *panretinal photocoagulation* (PRP)

Hasil penelitian *Early Treatment Diabetic Retinopathy Study* (ETDRS) menunjukkan mata dengan CSME yang diterapi dengan laser fotokoagulasi argon (laser makula) mendapatkan perbaikan yang signifikan bila dibandingkan dengan mata yang tidak diterapi. Terapi laser fotokoagulasi untuk CSME ini menunjukkan perbaikan tajam penglihatan dan menurunkan risiko MVL. ETDRS juga menunjukkan risiko terjadinya fibrosis subretinal lebih rendah pada mata yang mendapatkan terapi laser fotokoagulasi.¹

Umumnya, ahli mata melihat hasil fluoresens angiogram untuk menentukan terapi pada CSME. Untuk kebocoran fokal, terapi laser menggunakan gelombang hijau atau kuning pada semua mikroaneurisma antara 500-3000 μm dari sentral makula. Pemberian terapi fokal meliputi parameter berikut:¹

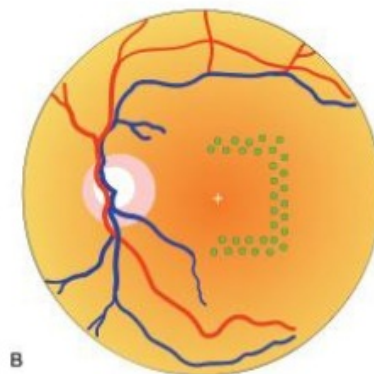
- ukuran spot 50-100 μm
- durasi ≤ 0.1 detik
- diarahkan ke mikroaneurisma yang putih atau hitam



Gambar 25. *Focal treatment* (Kepustakaan 13)

Untuk kebocoran difus atau daerah nonperfusi kapiler di sekitar makula, digunakan bentuk grid dengan laser hijau atau kuning yang diarahkan ke semua area kebocoran difus yang lebih dari $500\mu\text{m}$ dari sentral makula dan $500\mu\text{m}$ dari margin temporal diskus optik. Parameter terapi laser grid adalah sebagai berikut:¹

- ukuran spot $50\text{-}100\ \mu\text{m}$
- durasi ≤ 0.1 detik
- tiap spot berjarak setidaknya 1 bakaran

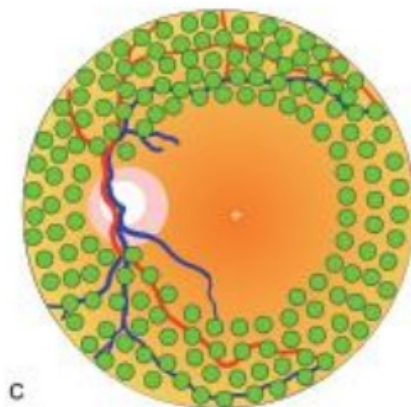


Gambar 26. *Grid pattern*(Kepustakaan 13)

Terapi laser fotokoagulasi panretinal pada PDR bertujuan untuk menghancurkan retina yang iskemik dan meningkatkan tekanan oksigen dalam mata. Retina yang iskemik diketahui memproduksi growth factor, seperti VEGF, yang dapat meningkatkan progresi dari penyakit retinopati diabetik ini.¹

Hasil Penelitian *Diabetic Retinopathy Study* (DRS) menunjukkan bahwa fotokoagulasi (argon atau xenon) dapat menurunkan risiko kehilangan tajam penglihatan yang berat bila dibandingkan dengan kasus tanpa pemberian terapi. Kasus *high-risk PDR* mendapatkan keuntungan terbesar dari terapi fotokoagulasi. ETDRS mengemukakan bahwa terapi fotokoagulasi diberikan pada pasien dengan *severe NPDR* dan pada kasus dengan tanda-tanda *high risk PDR* terapi fotokoagulasi harus segera diberikan tanpa penundaan.¹

PRP yang digunakan dalam penelitian DRS dan ETDRS meliputi 1200 atau lebih tembakan dengan ukuran spot 500- μ m menggunakan laser argon hijau atau biru, dengan jarak setengah tembakan pada masing-masing tembakan.¹



Gambar 27. *Pan-Retinal Photocoagulation* (Kepustakaan 13)

III.5.4. Vitrektomi

Berikut merupakan indikasi dilakukannya vitrektomi pars plana pada pasien DM:¹

- C. Perdarahan vitreus yang tebal dan tidak berkurang dalam > 1-6 bulan
- D. *Tractional retinal detachment* yang melibatkan atau mengancam makula
- E. Kombinasi *tractional* dan *rhegmatogenous retinal detachment*
- F. Edema makula diabetik yang difus disertai traksi hialoid posterior
- G. Perdarahan vitreus berulang yang significant meskipun dengan pemberian PRP maksimal
- H. Glaukoma yang dicetuskan oleh sel darah merah (*erythroclastic*) dan *ghost cell glaucoma*
- I. neovaskularisasi pada segmen anterior dengan kekeruhan media refrakta yang menghalangi fotokoagulasi
- J. perdarahan subhialoid premakular yang tebal

Penelitian *Diabetic Retinopathy Vitrectomy Study* (DRVS) merupakan suatu penelitian klinis prospektif, *randomized* yang meneliti peranan vitrektomi dalam penanganan kasus *severe PDR*. DRVS mengevaluasi keuntungan terapi vitrektomi yang lebih awal (1-6 bulan setelah onset perdarahan vitreus) dengan yang lambat (1 tahun setelah onset perdarahan vitreus) pada kasus perdarahan vitreus berat dengan visus ($\leq 5/200$). Pasien DM tipe 1 dan perdarahan vitreus yang berat menunjukkan hasil yang memuaskan dengan terapi vitrektomi yang lebih awal, tetapi tidak ditemukan keuntungan pada pasien dengan DM tipe

2 atau mixed. DVRS juga menunjukkan keuntungan dari terapi vitrektomi yang lebih awal dibandingkan terapi konvensional untuk kasus *very severe NPDR*.¹

Perkembangan pembedahan vitreoretina, termasuk terapi endolaser dalam pembedahan, menghasilkan modifikasi dalam indikasi pembedahan, dimana tidak lagi terbatas pada hasil penelitian DVRS. Pasien dengan riwayat pemberian terapi PRP full yang sesuai yang mengalami perdarahan vitreus dapat diobservasi untuk waktu yang lebih lama. Jika belum diberikan terapi PRP, maka intervensi vitrektomi yang lebih awal direkomendasikan untuk pasien dengan perdarahan vitreus. Pasien dengan perdarahan vitreus berat bilateral harus dilakukan vitrektomi pada 1 mata secepatnya untuk rehabilitasi visual.¹

III.6. Komplikasi

III.6.1. Neovaskularisasi Iris atau Sudut Bilik Mata Depan

Tonjolan neovaskularisasi yang tampak pada tepi pupil sering terjadi pada pasien DM dan dapat dievaluasi dengan seksama menggunakan *slit-lamp* dan pemeriksaan gonioskopi. Penanganan harus dipertimbangkan pada mata dengan neovaskularisasi yang dekat dari pupil dan kriptes iris, dengan atau tanpa adanya keterlibatan dari sudut bilik mata depan, dan jika pada pemeriksaan *wide-field fluorescein angiography* menunjukkan area non perfusi yang luas atau terdapat neovaskularisasi perifer. Penanganan yang dapat dilakukan pada kasus-kasus ini adalah laser fotokoagulasi

panretina. Injeksi anti VEGF intravitreal dapat dilakukan sementara untuk mengurangi neovaskularisasi sampai laser fotokoagulasi panretina dapat dilakukan.¹

III.6.2. Ablasio Retina Tipe Traksi

Komplikasi PDR dipicu oleh perlekatan dan traksi vitreus ke jaringan fibrovaskuler yang berproliferasi, seringkali menyebabkan terangkatnya lapisan retina. Kontraksi jaringan fibrovaskuler yang berproliferasi dan vitreus menyebabkan robekan pada retina dan yang kemudian menyebabkan ablasio retina tipe regmatogen.¹

Ablasio retina tipe traksi yang tidak melibatkan makula akan tetap stabil selama beberapa tahun. Ketika makula terlibat, vitrektomi harus segera dilakukan. Kombinasi ablasio retina tipe traksi dan regmatogen dapat berkembang dengan cepat, dan pembedahan segera perlu dipertimbangkan pada kondisi ini.¹

III.7. Rekomendasi Pemeriksaan Mata Awal dan Lanjutan pada Pasien Diabetes Mellitus

Pada kasus DM tipe 1, retinopati jarang terjadi pada 5 tahun pertama sejak terdiagnosis. Sebaliknya, pada kasus DM tipe 2, terdapat persentase retinopati yang besar dan memerlukan pemeriksaan oftalmologi tepat saat terdiagnosis. Oleh karena kehamilan pada pasien diabetes mellitus memiliki risiko perkembangan retinopati diabetik, maka pemeriksaan mata awal dianjurkan pada trimester pertama kehamilan dan untuk pemeriksaan lanjutan bergantung kebijaksanaan dari dokter ahli mata.¹

Tabel 4. Rekomendasi Pemeriksaan Mata untuk Pasien Diabetes Mellitus (Kepustakaan 1)

Tipe Diabetes	Pemeriksaan Awal	Interval Pemeriksaan
		Lanjutan Rutin
Tipe 1	5 tahun sejak terdiagnosis	Tiap tahun
Tipe 2	Saat terdiagnosis	Tiap tahun
Tipe 1 atau 2 dengan kehamilan	Segera setelah konsepsi atau awal trimester pertama	<ul style="list-style-type: none"> - Tanpa retinopati – retinopati diabetik non proliferasif ringan-sedang : tiap 3-12 bulan - Retinopati diabetik non proliferasif berat: tiap 1-3 bulan

Frekuensi pemeriksaan lanjutan bergantung pada derajat retinopati, riwayat kadar glukosa darah, dan tekanan darah, juga dari ancaman pada fungsi visual akibat potensi melewatkan kesempatan untuk memberikan penanganan.¹

Tabel 5 : Rekomendasi Pemeriksaan Mata Lanjutan Berdasarkan Tingkat Keparahan Retinopati Diabetik (Kepustakaan 1)

Derajat Retinopati Diabetik	Edema Makula	Rekomendasi Interval
		Pemeriksaan Lanjutan (bulan)
Normal	Tidak ada	12
Retinopati Diabetik Non-proliferasif Ringan	Tidak ada	12
	Edema makula	4-6
	CSME**	1
Retinopati Diabetik Non-proliferasif Sedang	Tidak ada	6-12
	Edema Makula	3-6
	CSME**	1
Retinopati Diabetik Non-proliferasif Berat*	Tidak ada	4
	Edema Makula	4
	CSME**	1
Retinopati Diabetik Proliferasif Bukan Risiko Tinggi*	Tidak ada	4
	Edema Makula	2-4
	CSME**	1
Retinopati Diabetik Proliferasif Risiko Tinggi*	Tidak ada	4
	Edema Makula	4
	CSME**	1
Retinopati Diabetik Proliferasif yang Tidak Aktif	Tidak ada	6-12
	Ya	4

Keterangan: CSME (*Clinically Significant Macular Edema*)

* perlu penanganan laser fotokoagulasi panretina

** perlu penanganan injeksi anti VEGF intravitreal

DAFTAR PUSTAKA

1. Cantor, L., Rapuano, C., Retina and Vitreous; Basic and Clinical Science Course Section 12, AAO, San Fransisco, 2016- 2017, p 115-143
2. Falcao M., Falcao-Reis F., Rocha-Sousa A. Diabetic Retinopathy: Understanding Pathologic Angiogenesis and Exploring its Treatment Options. The Open Circulation and Vascular Journal. 2010. p. 30-42
3. WHO. Prevention of Blindness from Diabetes Mellitus. Switzerland : WHO Library Publication Data; 2005. p 8-14.
4. Sitompul, Ratna. Retinopati Diabetik. Journal Indonesian Medical Association Volume 61 Number 8. 2011. P.337
5. Cheung N, et al. Diabetic Retinopathy. Lancet. 2010 Jul 10; 376 (9735). 124-36.
6. Yang, Y. Zhang, Y. Li, Y. Inflammation and Angiogenesis in Diabetic Retinopathy. 2012. www.intechnopen.com
7. Phillips, B.E, Antonetti, D.A. Blood-Retinal Barrier, Retinal Vascular Leakage, and Macular Edema. In: Retinal Vascular Disease. Springer-Verlag. 2007. Hal 139-147
8. Antonetti DA, Kein R. and Gardner TW. Mechanism of Disease Diabetic Retinopathy. In: New England Journal of Medicine. 2012. Hal 1227-1239
9. Vaz, C.J. Blood-Retinal Barrier. In: Retina and Its Disorder. 2010. Elseiver. Hal 44-50
10. Lee, B.J, Kim, J.H, The Molecular Pathogenesis of Diabetic Retinopathy- A Spectrum of Pathology Caused by the Disruption of Inner Blood-Retinal Barrier. 2012. www.intechnopen.com
11. Kaufman, P. L., MD, Albert, MD, , Adler's Physiology of the Eye Clinical Application, 10th ed. St. Louis, Missouri, Mosby, 2002. Hal 3-7
12. Badan Penelitian dan Pengembang Kesehatan Kementerian Kesehatan RI. Riset Kesehatan Dasar 2013. Diabetes Melitus. Hal 87-88
13. Khurana, A K. Disease of The Retina. In: Comprehensive Ophthalmology Fourth Edition. New Age International Limited Publisher. 2007. Hal 259-263
14. Doshi S dan Harvey B. Diabetes and Eye. In: Eye Essential. Butterworth Heinemann Elsevier Publisher. 2008.
15. Stewart, MW. Pathophysiology of Diabetic Retinopathy. In: Diabetic Retinopathy: Evidence Based Management. Springer Science+Business Media. 2010.

16. Contreras CL dan Novakofski KC. Dietary Advanced Glycation End Products and Aging. 2015 www.mdpi.com/journal/nutrients.
17. Kern S. Timothy. Contribution of Inflammatory Process to the Development of the Early Stages of Diabetic Retinopathy. *Experimental Diabetes Research*. 2007
18. Tang J, Kern T. Inflammation in Diabetic Retinopathy. *Prog Retin Eye Res*. 2011 September;32(5): 343-358
19. Aldebasi HY, mobieldein AH, dkk. 2013. Dyslipidemia and Lipid Peroxidation of Saudi type-2 diabetics with Proliferative Retinopathy. *Saudi Med J*. 616:622.
20. Mathur A. & Mathur R. 2013 Study of Association of Serum lipids with Diabetic retinopathy in Type 2 Diabetes Mellitus. *People's Journal Scientific Research*, 6(1): 25-28.
21. Chen. W. dkk. 2003. Dyslipidemia, not hyperglycemia, induces inflammatory adhesion molecules in human retinal vascular endothelial cells. *Invest ophthalmol. Vis. sci*. 44:5016-5022.
22. Gustavsson C. 2010. Inflammatory Mediators in Diabetic Retinopathy. Doctoral dissertation.
23. Jayalakshmi dkk 2012. The Evaluation of Serum Fasting Blood Sugar and Lipid Profile including Apo A and Apo B in Diabetic retinopathy Subjects. *Indian Journal of Basic & Applied Medical Research*. 2(1):94-102.
24. Park, S.S., Siegelman J., Gragoudas E.S.: *The Anatomy and Cell Biology of the Retina on Duane's Clinical Ophthalmology*., On CD ROM., Lippincott and William Wilkins
25. Arevalo J.F, Sanchez J.G, Lasave A.F et al. Intravitreal Bevacizumab (Avastin) for Diabetic Retinopathy: The 2010 LADAOF Lecture.. *Journal of Ophthalmology Volume 2011*. Hindawi Publishing Corporation 1-13
26. Pascale M, Francesco B, Justus G.G et al. Safety and Efficacy of Ranibizumab in Diabetic Macular Edema (RESOLVE Study). *Journal of Diabetes Care Volume 33 Number 11 November 2010*. 2399-2405
27. Brown DM, et al. Long-term Outcome of Ranibizumab Therapy for Diabetic Macular Edema: The 36-Month Result from Two Phase III Trials RISE and RIDE. *American Academy of Ophthalmology*. Elsevier. 2013.
28. Mitchell P, et al. The RESTORE Study: Ranibizumab Monotherapy or Combined with Laser Versus Laser Monotherapy for Diabetic Macular Edema. *American Academy of Ophthalmology*. Elsevier. 2011.
29. Edelman JL, Lutz D, Castro MR. Corticosteroids Inhibit VEGF-induced Vascular Leakage in a Rabbit Model of Blood-Retinal and Blood-Aqueous Barrier Breakdown. *Exp Eye Res* 2005;80(2):249-258

30. Jonas JB, et al. Diffuse Diabetic Macular Oedema Treated by Intravitreal Triamcinolone Acetonide: A Comparative, Non-randomised Study. *British Journal Ophthalmology*. 2005. Hal.321-326

MENGENAL LEBIH DALAM RETINOPATI DIABETIK

ORIGINALITY REPORT

% **14**
SIMILARITY INDEX

% **13**
INTERNET SOURCES

% **5**
PUBLICATIONS

% **5**
STUDENT PAPERS

PRIMARY SOURCES

1	scholar.unand.ac.id Internet Source	% 1
2	sinta.unud.ac.id Internet Source	% 1
3	Submitted to University of Muhammadiyah Malang Student Paper	% 1
4	docobook.com Internet Source	% 1
5	Submitted to Sriwijaya University Student Paper	% 1
6	erepo.unud.ac.id Internet Source	<% 1
7	www.dovepress.com Internet Source	<% 1
8	Subhasish Pramanik, Subhankar Chowdhury, Upasana Ganguly, Anindita Banerjee, Basudev Bhattacharya, Lakshmi Kanta Mondal. "Visual contrast sensitivity could be an early marker of diabetic retinopathy",	<% 1

9	doku.pub Internet Source	<% 1
10	truage.id Internet Source	<% 1
11	www.pgba.ufrpe.br Internet Source	<% 1
12	Ade John Nursalim, Vera Sumual. "Hubungan antara tajam penglihatan dengan derajat non-proliferative diabetic retinopathy pada pasien diabetes melitus tipe 2", JURNAL BIOMEDIK (JBM), 2016 Publication	<% 1
13	idoc.pub Internet Source	<% 1
14	www.academia.edu Internet Source	<% 1
15	pt.scribd.com Internet Source	<% 1
16	journals.plos.org Internet Source	<% 1
17	scicrunch.org Internet Source	<% 1
18	es.scribd.com Internet Source	<% 1

- | | | |
|----|---|------|
| 19 | www.omicsonline.org
Internet Source | <% 1 |
| 20 | Submitted to Universitas 17 Agustus 1945
Surabaya
Student Paper | <% 1 |
| 21 | iainpurwokerto.ac.id
Internet Source | <% 1 |
| 22 | www.mdpi.com
Internet Source | <% 1 |
| 23 | eprints.undip.ac.id
Internet Source | <% 1 |
| 24 | my-luphie.blogspot.com
Internet Source | <% 1 |
| 25 | etd.adm.unipi.it
Internet Source | <% 1 |
| 26 | sciforschenonline.org
Internet Source | <% 1 |
| 27 | pjsr.org
Internet Source | <% 1 |
| 28 | referensimakalahjurnal.blogspot.com
Internet Source | <% 1 |
| 29 | 123dok.com
Internet Source | <% 1 |
| 30 | Submitted to University of Oklahoma Health
Science Center
Student Paper | <% 1 |

31	www.djo.org.in Internet Source	<% 1
32	archive.org Internet Source	<% 1
33	worldwidescience.org Internet Source	<% 1
34	www.slideshare.net Internet Source	<% 1
35	Ronald Crystal. "Persistent Suppression of Ocular Neovascularization with Intravitreal Administration of AAVrh.10 Coding for Bevacizumab", Human Gene Therapy, 07/29/2011 Publication	<% 1
36	www.jurnal.syedzasaintika.ac.id Internet Source	<% 1
37	Submitted to AUT University Student Paper	<% 1
38	scielo.sld.cu Internet Source	<% 1
39	K. Hufendiek, A. Pielen, C. Framme. "Injektionsstrategien bei der Anwendung intravitrealer VEGF-Inhibitoren: „Pro Re Nata versus Treat and Extend“", Klinische Monatsblätter für Augenheilkunde, 2017 Publication	<% 1

40	www.hindawi.com Internet Source	<% 1
41	www.nature.com Internet Source	<% 1
42	www.tandfonline.com Internet Source	<% 1
43	mediaserver.research.ac.ir Internet Source	<% 1
44	Russell B. J. D. Kilapong, Siantan Supit, J. J. V. Rampengan. "PENGARUH LATIHAN BEBAN PADA LANSIA TERHADAP KADAR TNF- α ", Jurnal e-Biomedik, 2015 Publication	<% 1
45	www.hotfrog.co.id Internet Source	<% 1
46	pubmed.ncbi.nlm.nih.gov Internet Source	<% 1
47	www.uncchu.com Internet Source	<% 1
48	docplayer.net Internet Source	<% 1
49	works.doklad.ru Internet Source	<% 1
50	bidhuan.id Internet Source	<% 1

51 www.lume.ufrgs.br
Internet Source

<% 1

52 magdalene.co
Internet Source

<% 1

53 dokumen.pub
Internet Source

<% 1

54 eyeclinic.ru
Internet Source

<% 1

55 www.ijbamr.com
Internet Source

<% 1

EXCLUDE QUOTES ON
EXCLUDE BIBLIOGRAPHY ON

EXCLUDE MATCHES < 5 WORDS